



**TOGA**

Thoracale Oncologie Groep Antwerpen  
Universiteit Antwerpen

# CASUS

14 oktober 2016

## zomermaanden 2015 .....

- man 69 j
- roker tot 1990, Bastos, 25 py
- arteriële hypertensie ( Amlodipine, Aldactazine)
- allergie huisstofmijt
- familiaal ; broer met longcarcinooma, gemetastaseerde ziekte



**TOGA**

Thoracale Oncologie Groep Antwerpen  
Universiteit Antwerpen

# oedeem onderste ledematen

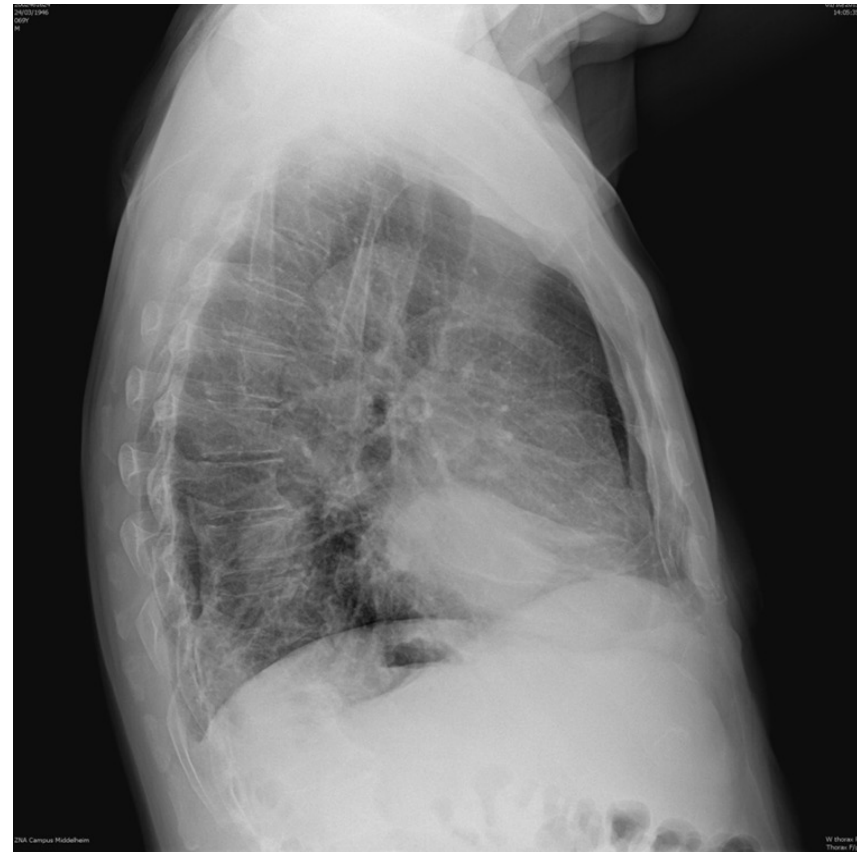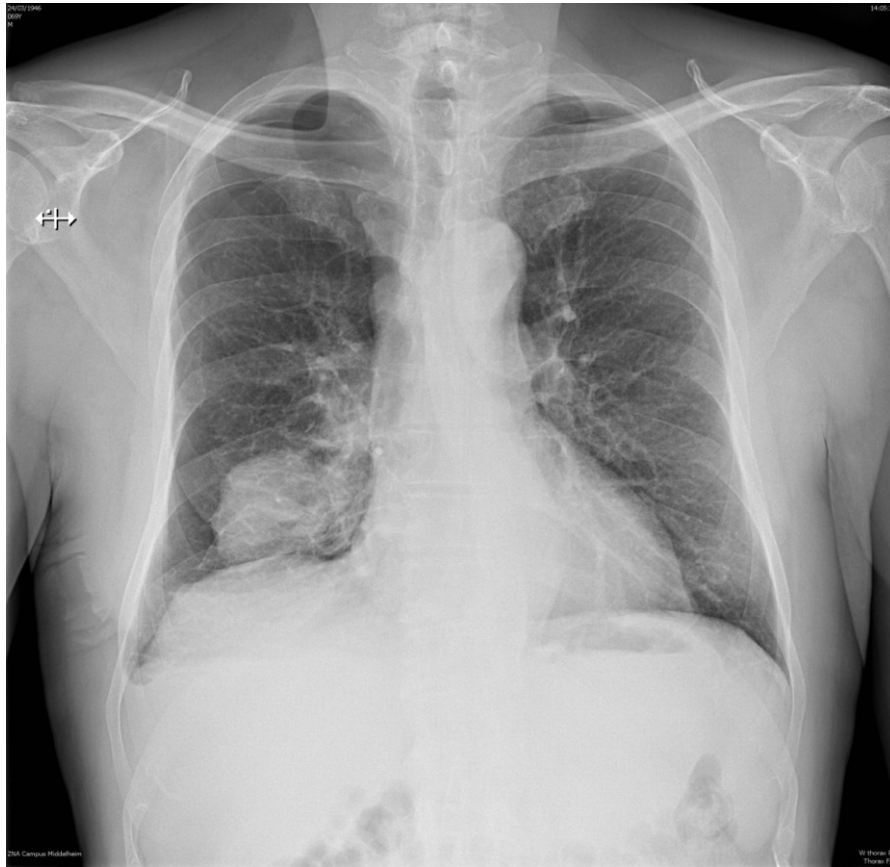- oedeem, rusteloze benen, meer moe
- nevenwerking: Amlodipine ?
- KO: klieren in de lies
- CT abdomen; vergrote prostaat en liesklieren
- advies urologie; prostaathypertrofie, R/Tamsulosine
- cardiaal? RX thorax



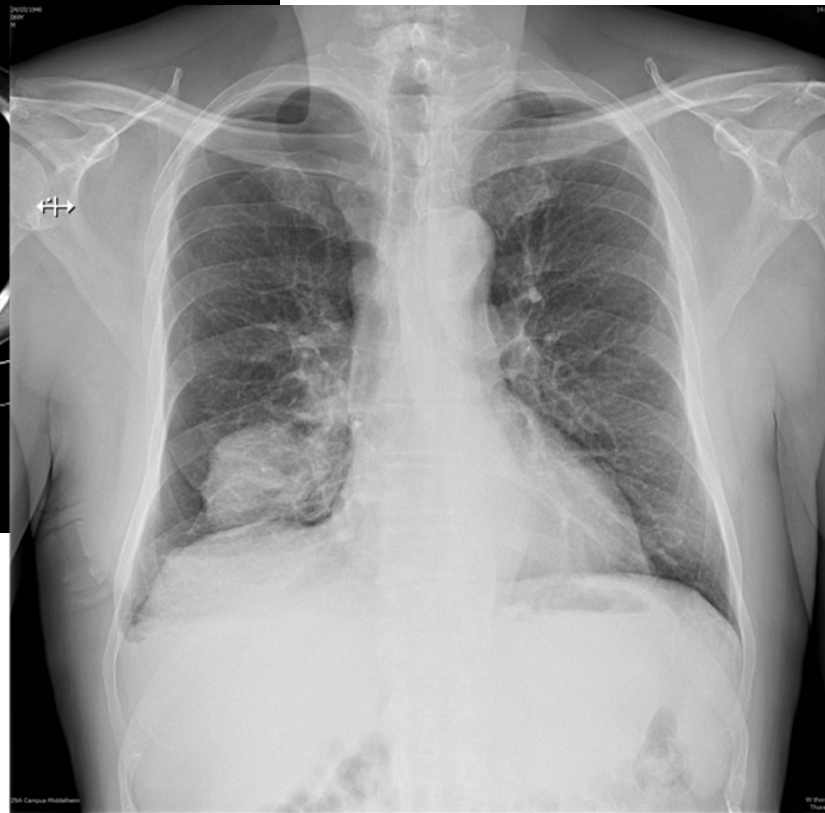
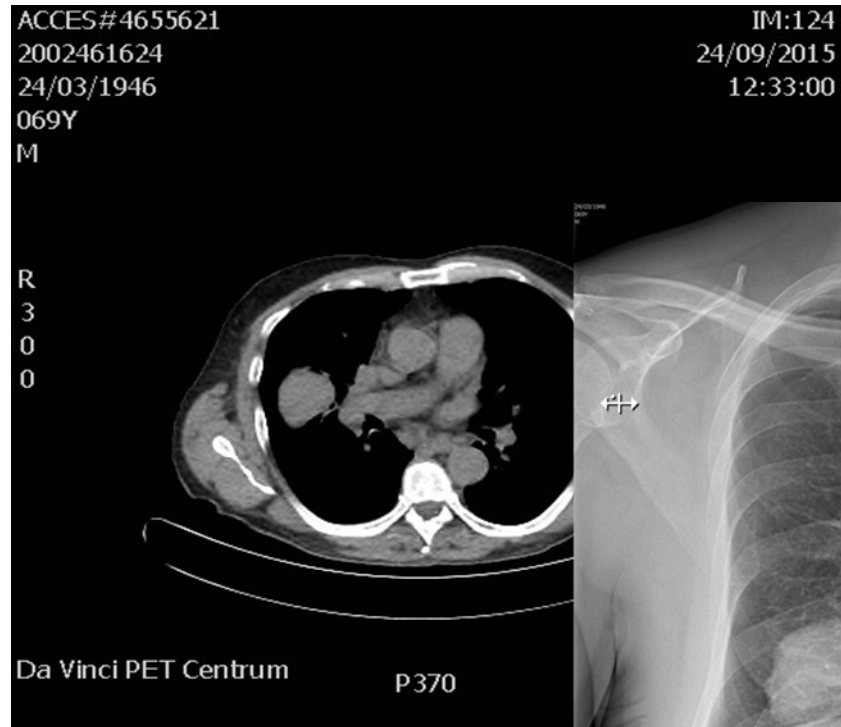
**TOGA**

Thoracale Oncologie Groep Antwerpen  
Universiteit Antwerpen

# trommelstokvingers

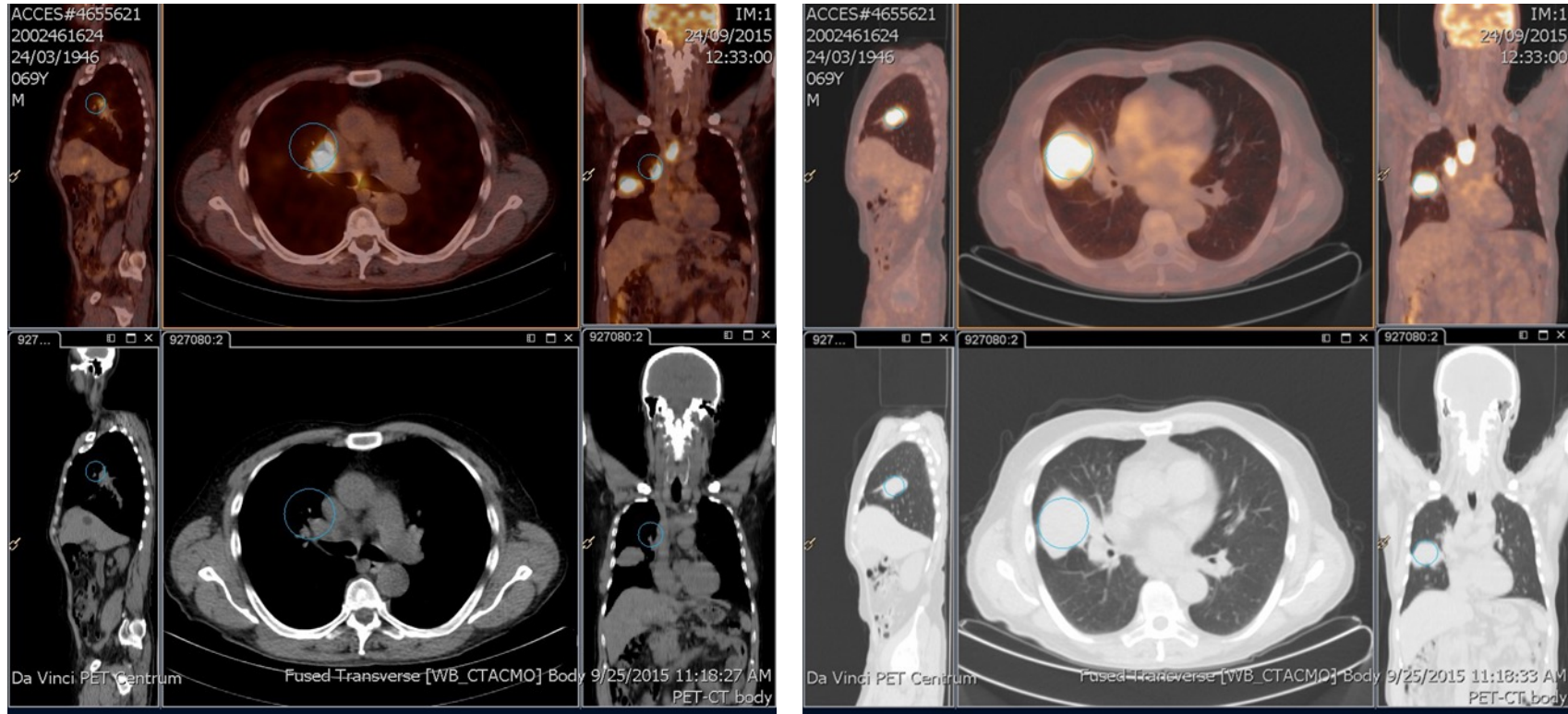


24 september 2015

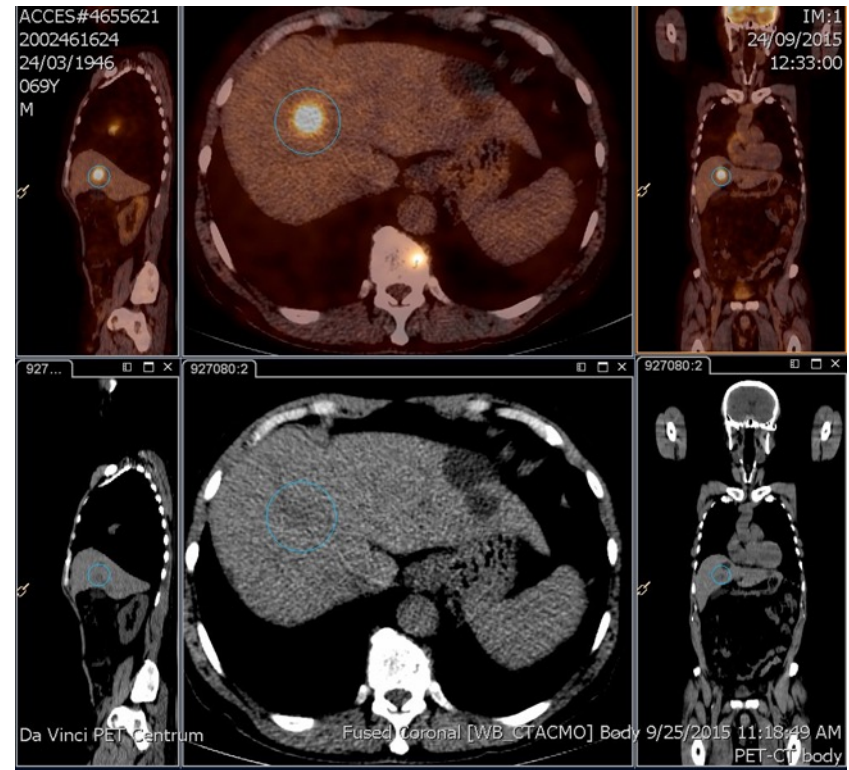
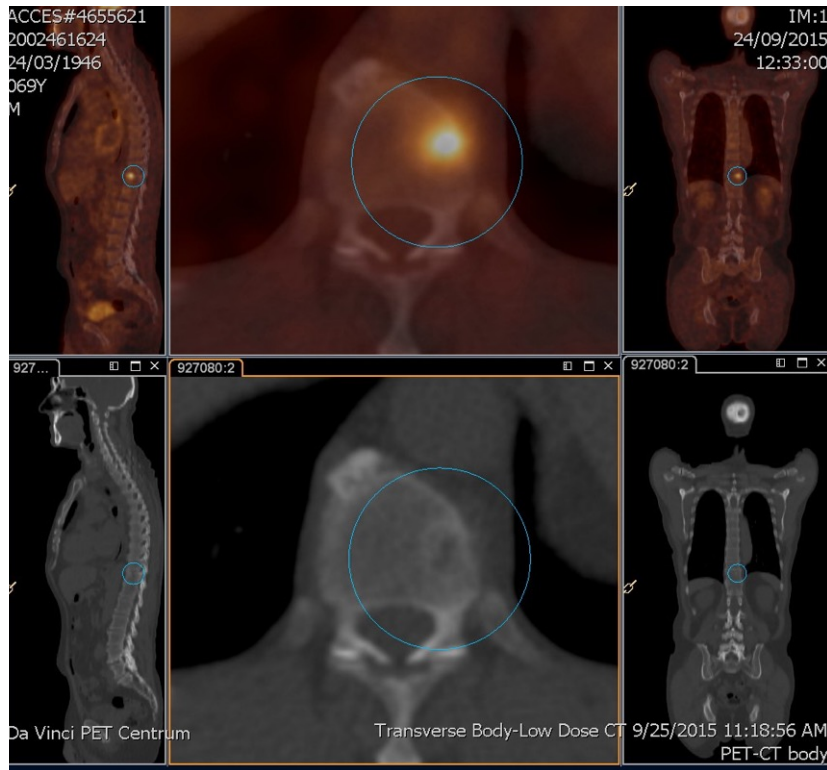




# PET Ct scan



# metastasen



# transthoracale punctie onder ct- geleide

- man , 69 j
- **adenocarcinoma**
- rechter long, middenkwab
- cT2bN2M1b (bot, lever)
- **Stadium IV**
- PS 1
- **botscan: Ziekte van Pierre Marie Bamberger**  
(onderste ledematen //T11, schedeldak posterior, crista iliaca links en trochanter links)



**TOGA**

Thoracale Oncologie Groep Antwerpen  
Universiteit Antwerpen



# adenocarcinoma

## IHC

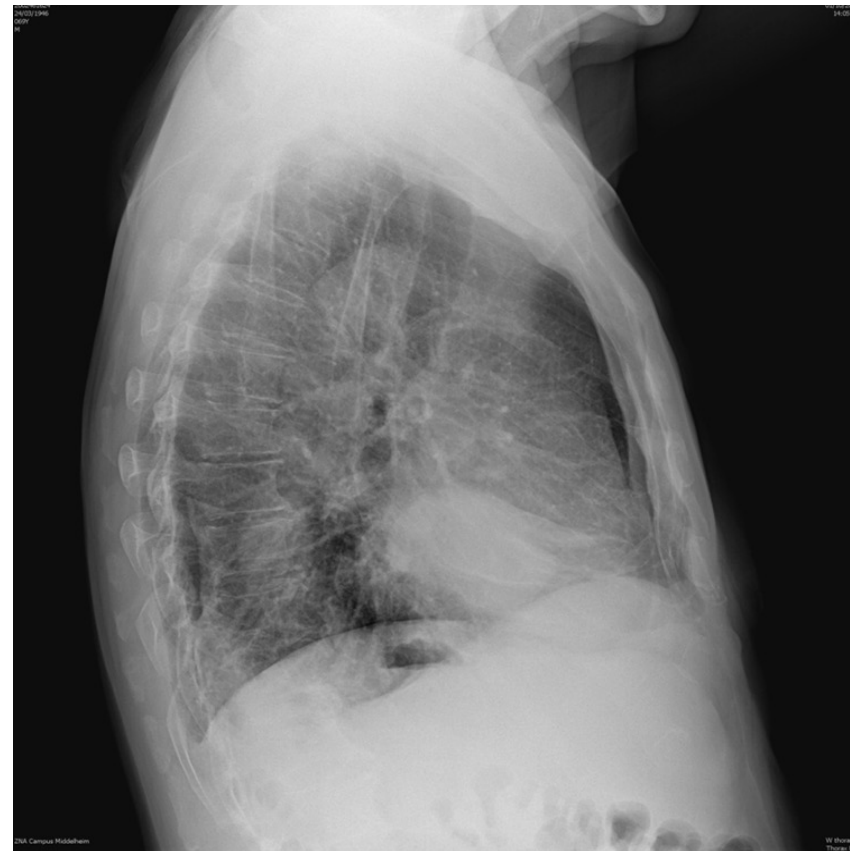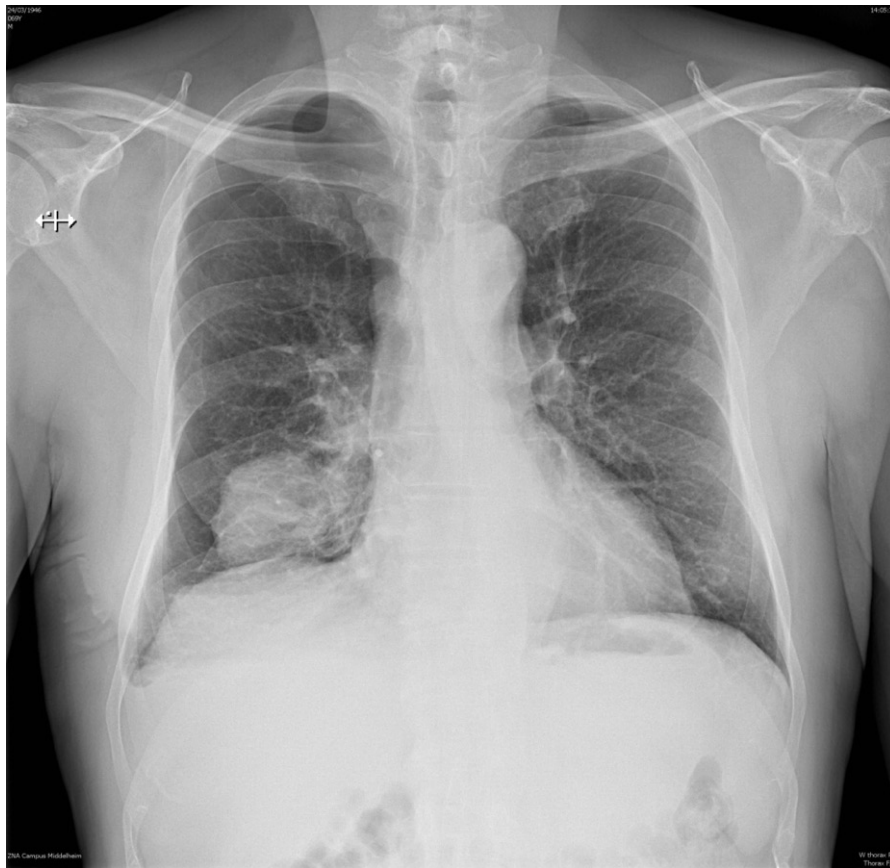- TTF-1 +
- CK 7 +
- P40 -
- CK20 -
- ALK -
- EGFR : 35% tumorcellen
- PDL-1 +

## genetische testen

- EGFR genmutaties -
  - exon 18 -
  - exon 19 -
  - exon 20 -
  - exon 21 -
- ALK translocation (FISH) -
- MET amplification -
- NGS -
  - oa BRAF, KRAS, ERBB1,2,4, ....

21 oktober 2015

start eerste lijn therapie; carboplatinum- pemetrexed



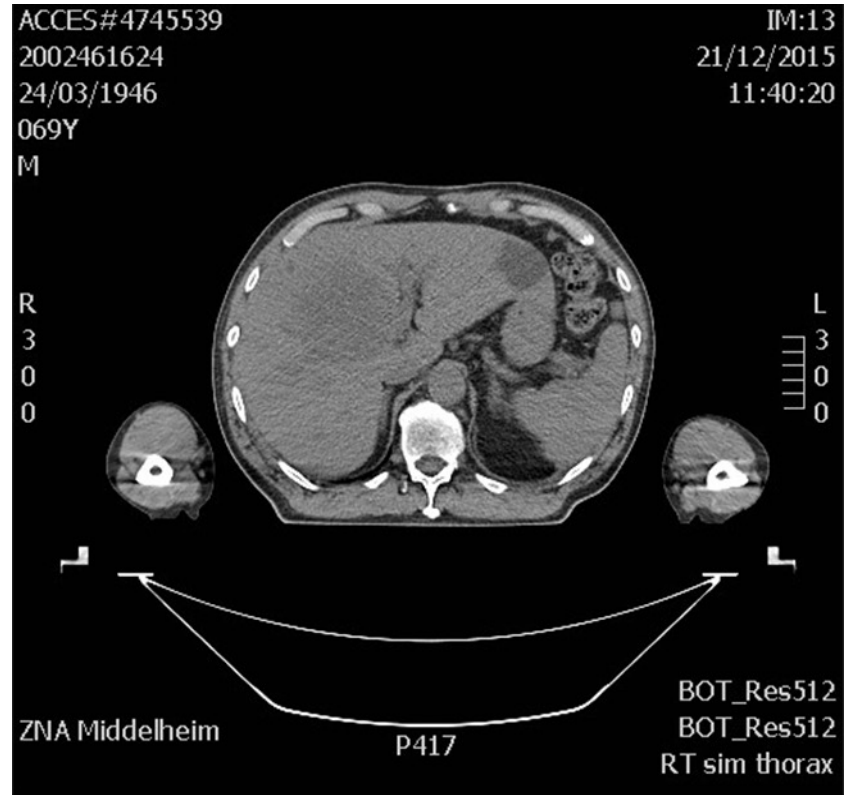
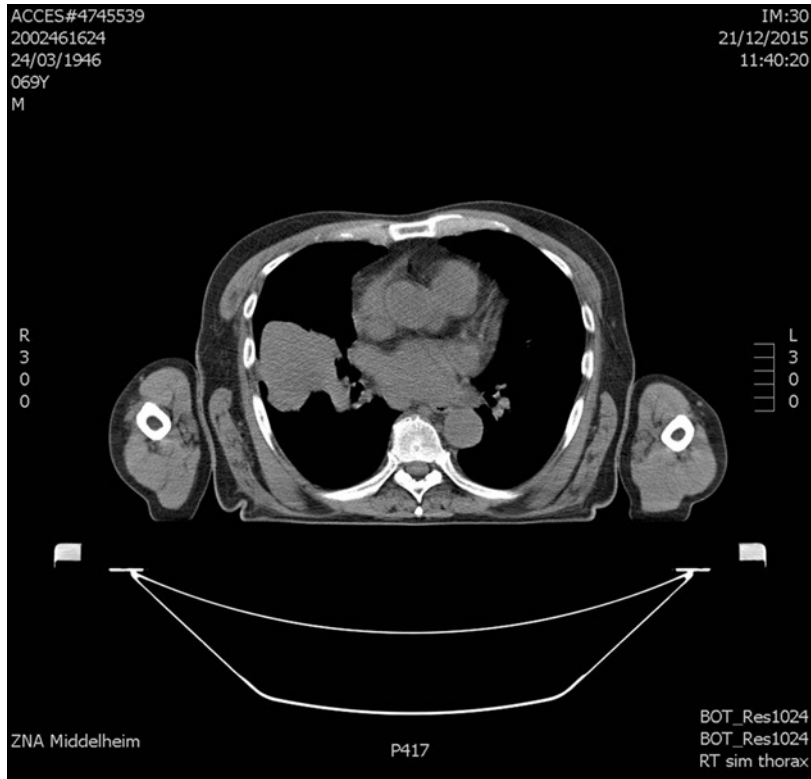
## einde november , kuur II

- grauwe patient, moe, temperatuur 37,3°C tot 38,5°C
  - meer pijn onderste ledematen
  - meer pijn thv de rug
  - geen neutropenie
  - geen focus klinisch
  - hemoculturen, urine –
  - VKF, R/ elektrische cardiovesie, R/ Xarelto
- T11 : antalgische bestraling,  
Xgeva sc verder



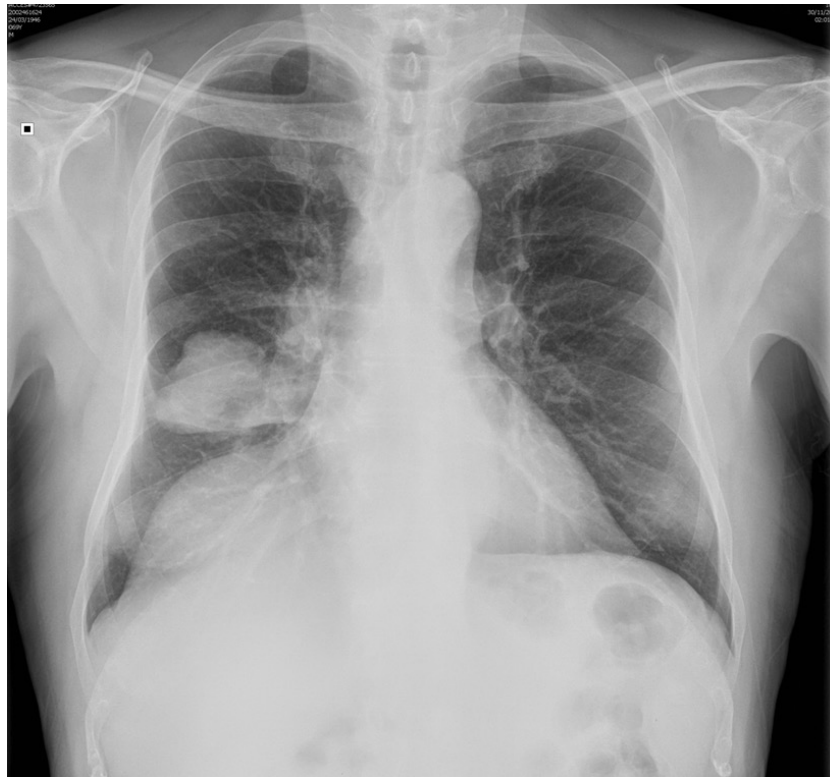
**TOGA**

Thoracale Oncologie Groep Antwerpen  
Universiteit Antwerpen

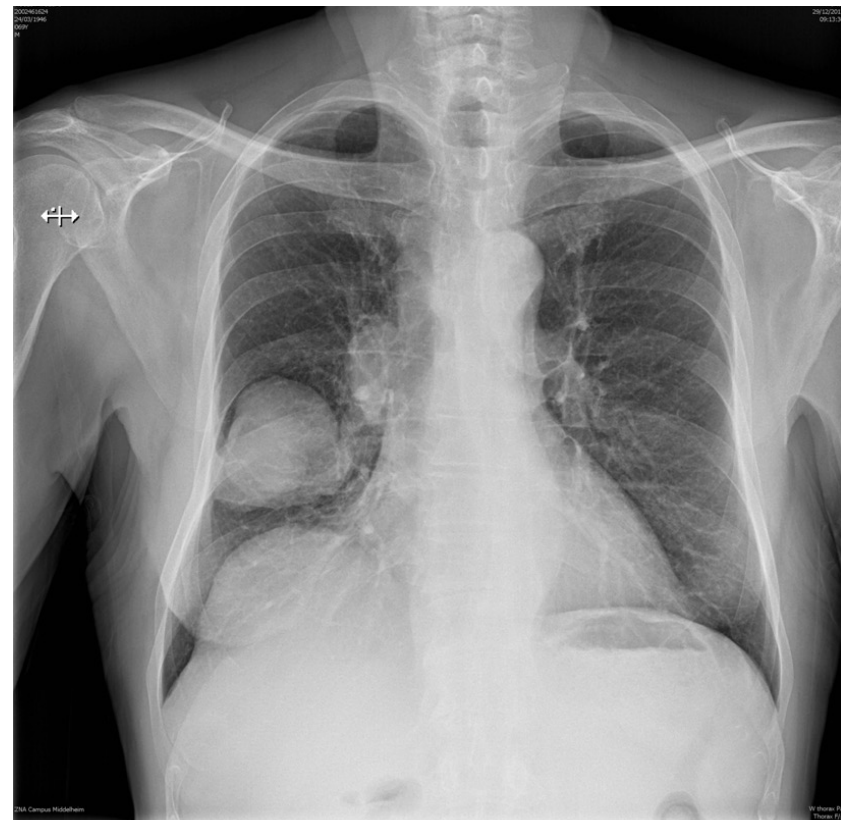

# progressieve ziekte tweede lijn ?

30 november 2015



29 december 2015





# adenocarcinoma

## IHC

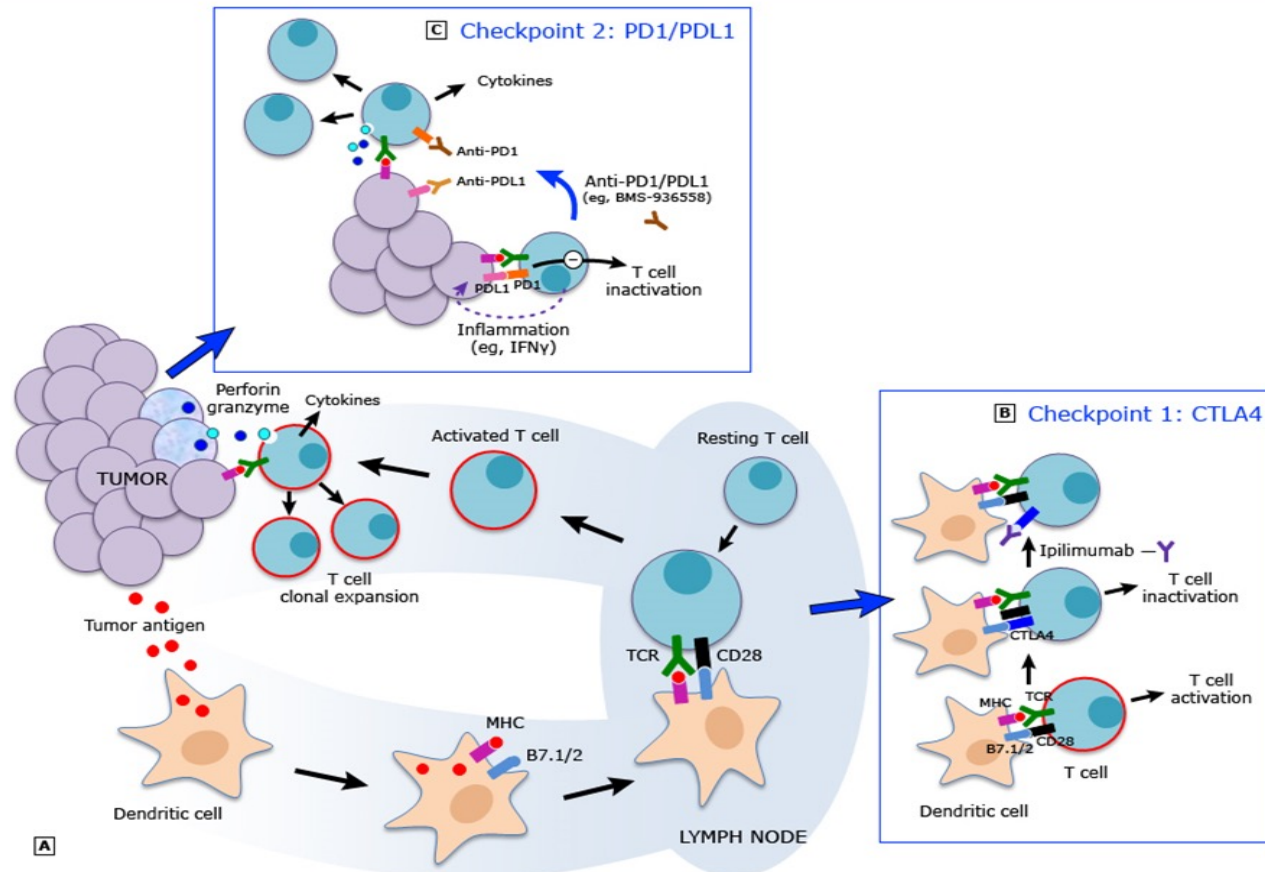
- TTF-1 +
- CK 7 +
- P40 -
- CK20 -
- ALK -
- EGFR : 35% tumorcellen
- PDL -1 +

## genetische testen

- EGFR genmutaties -
  - exon 18 -
  - exon 19 -
  - exon 20 -
  - exon 21 -
- ALK translocation (FISH) -
- MET amplification -
- NGS -
  - oa BRAF, KRAS, ERBB1,2,4, ....

# tweede lijn therapie, Nivolumab, CU

## Immune activation and checkpoint inhibition

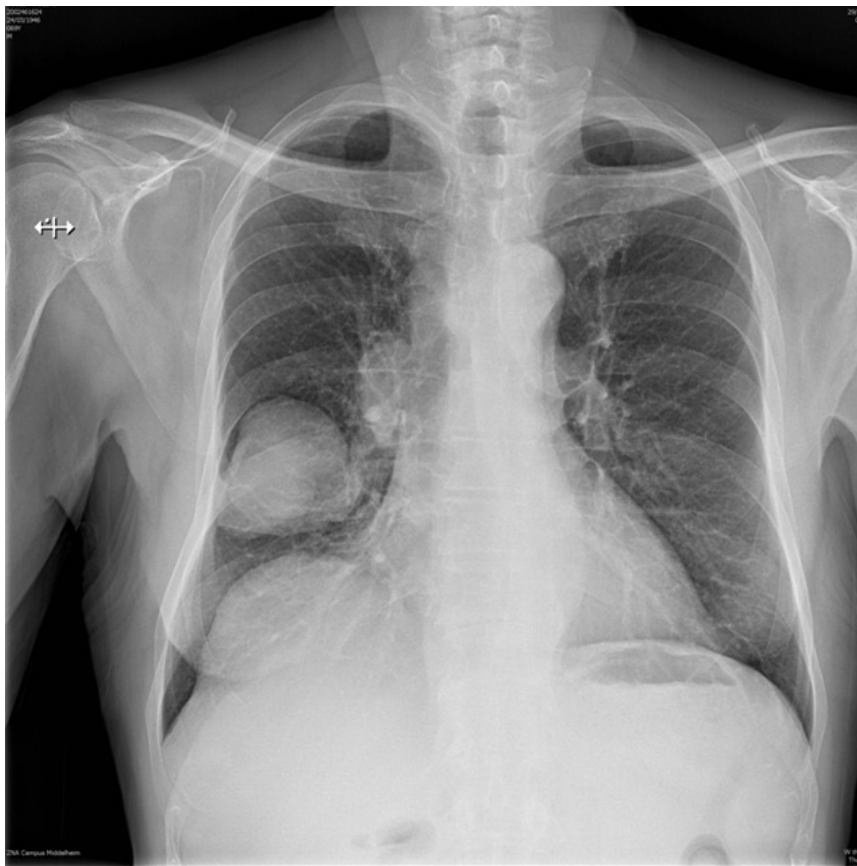

**TOGA**

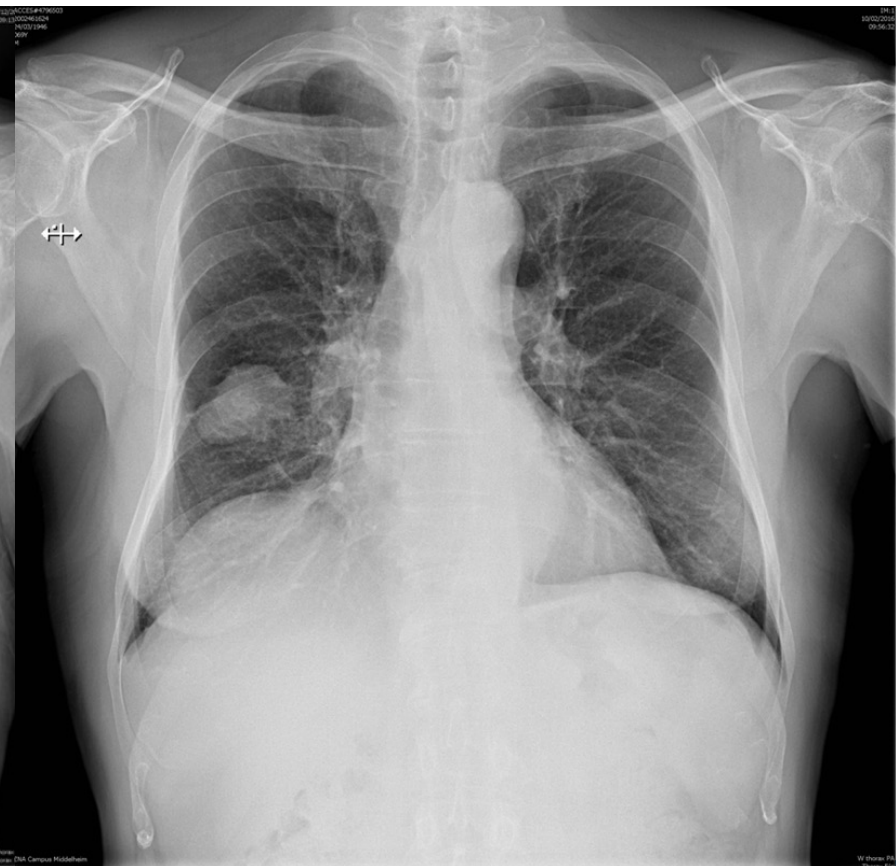
Thoracale Oncologie Groep Antwerpen  
Universiteit Antwerpen

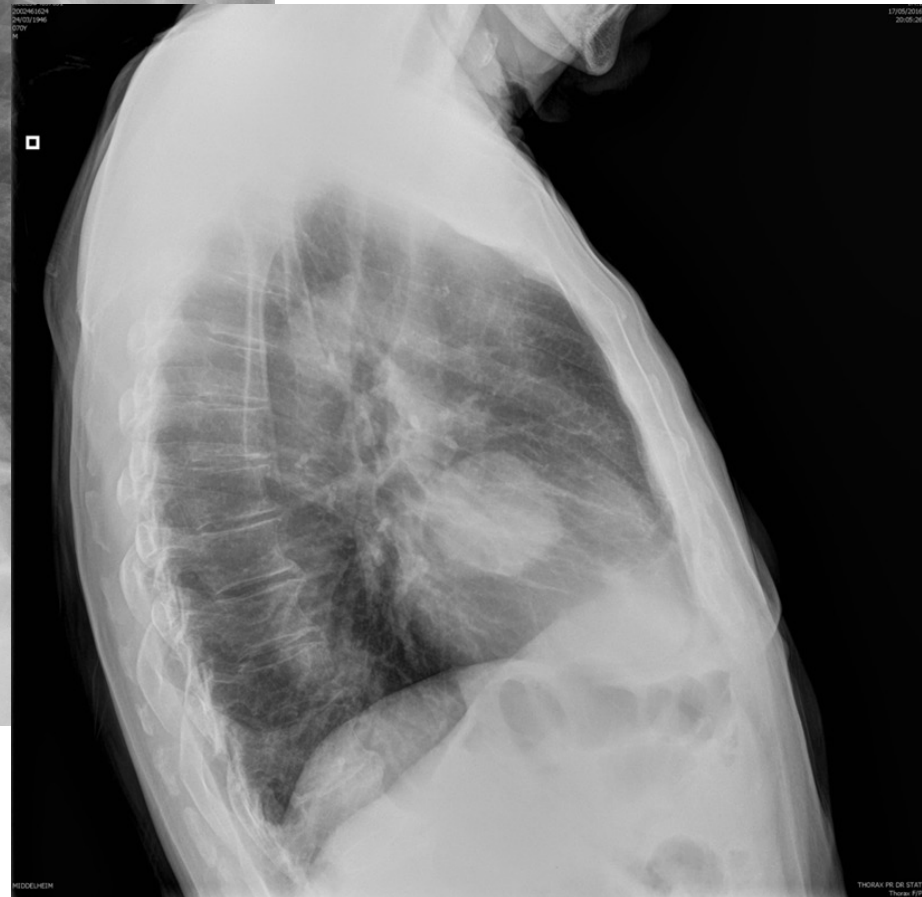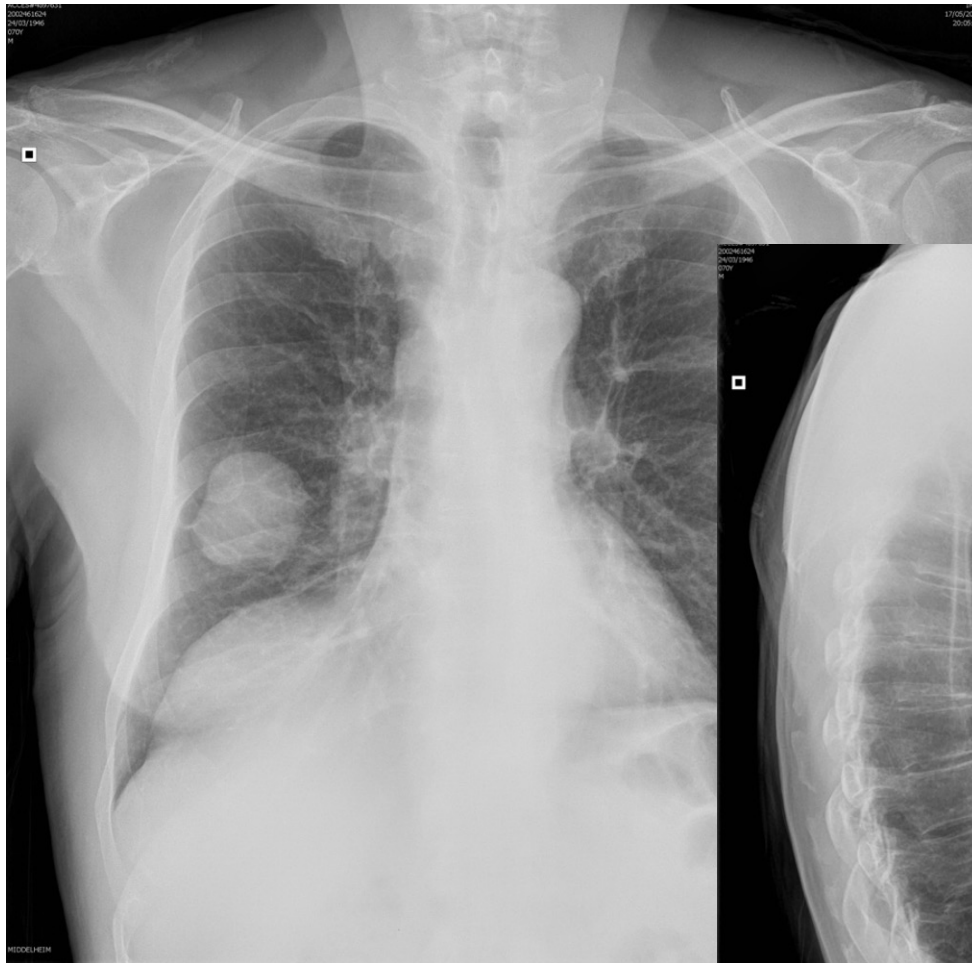
# Nivolumab

29 december 2015

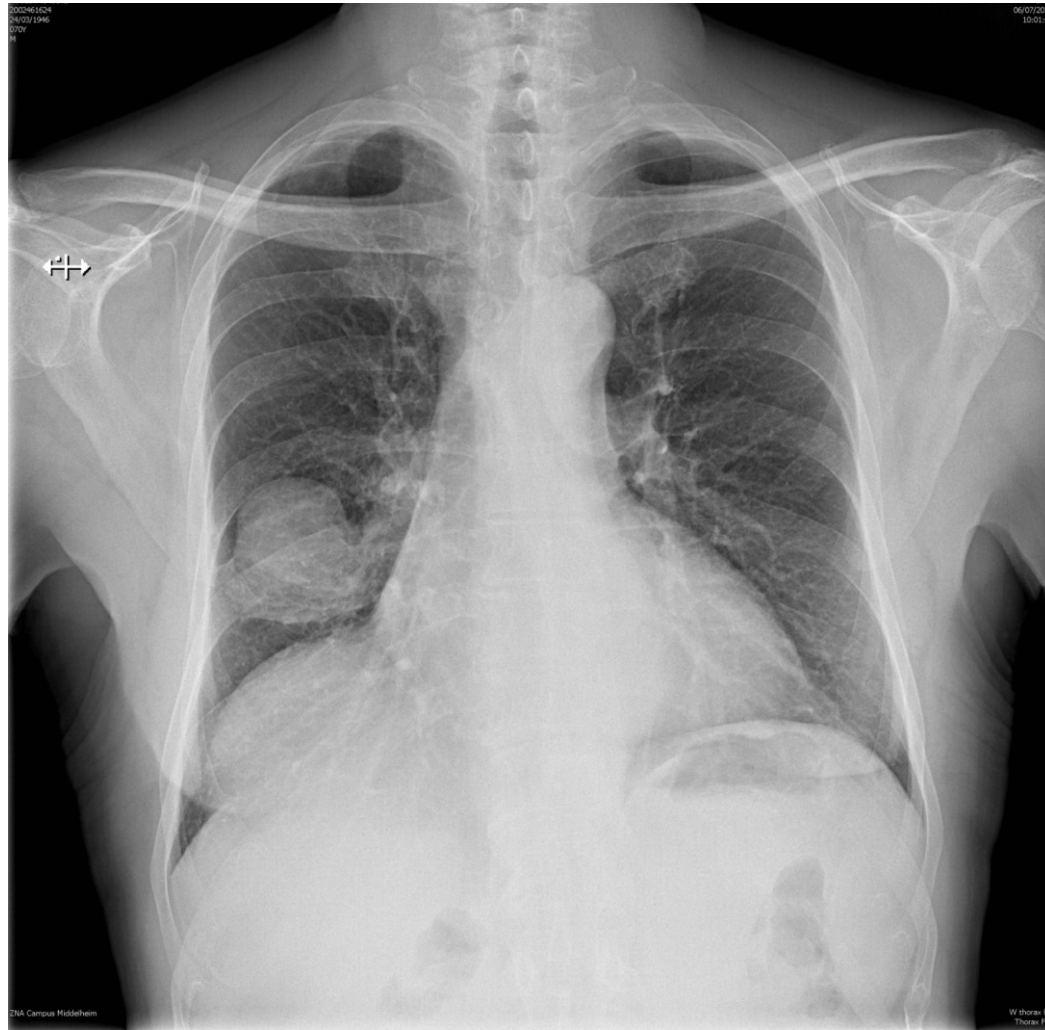


10 februari 2016





17 mei 2016



6 juli 2016



# SUSAR

suspected, unexpected serious adverse event reporting

GI bloeding

pneumonie AMI

myocarditis

pleura effusie

anhydrosis

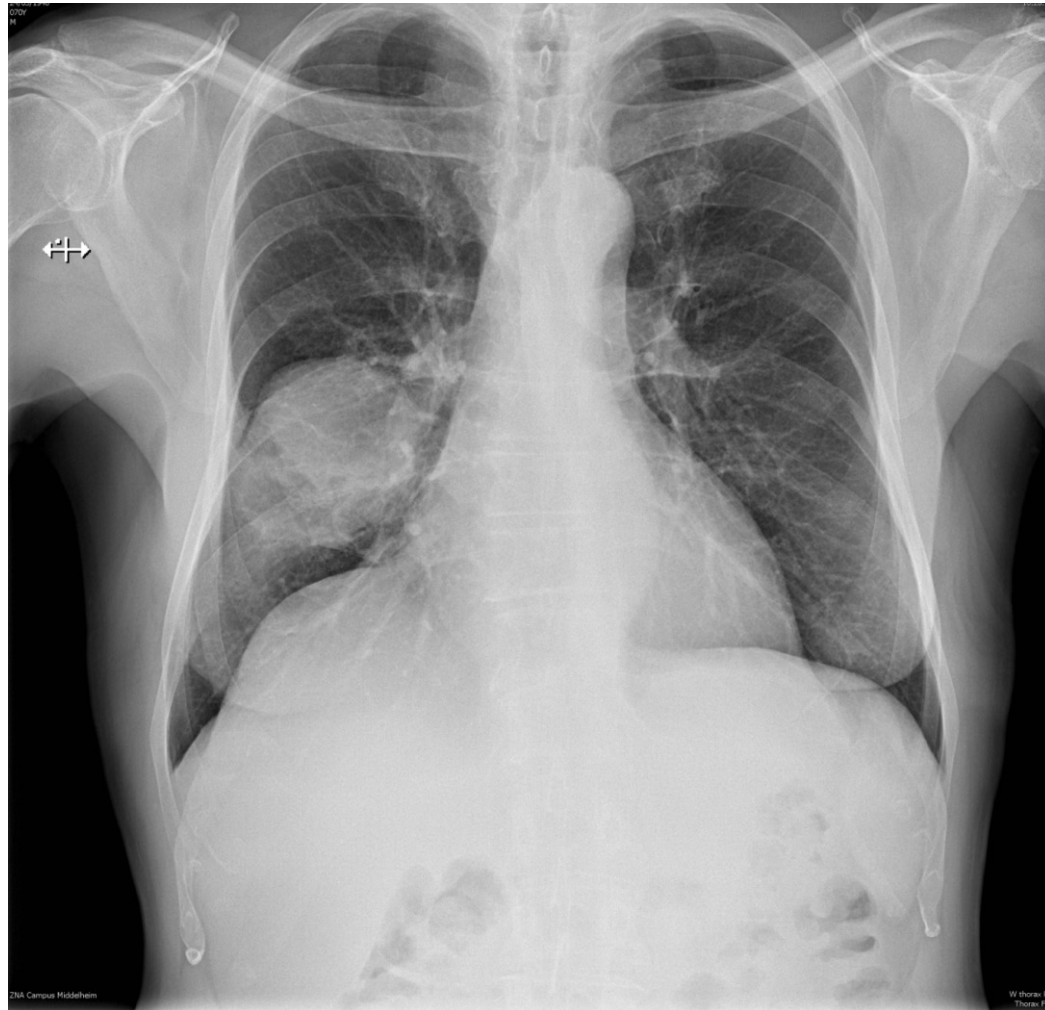
neutropenie

plotse dood



**TOGA**

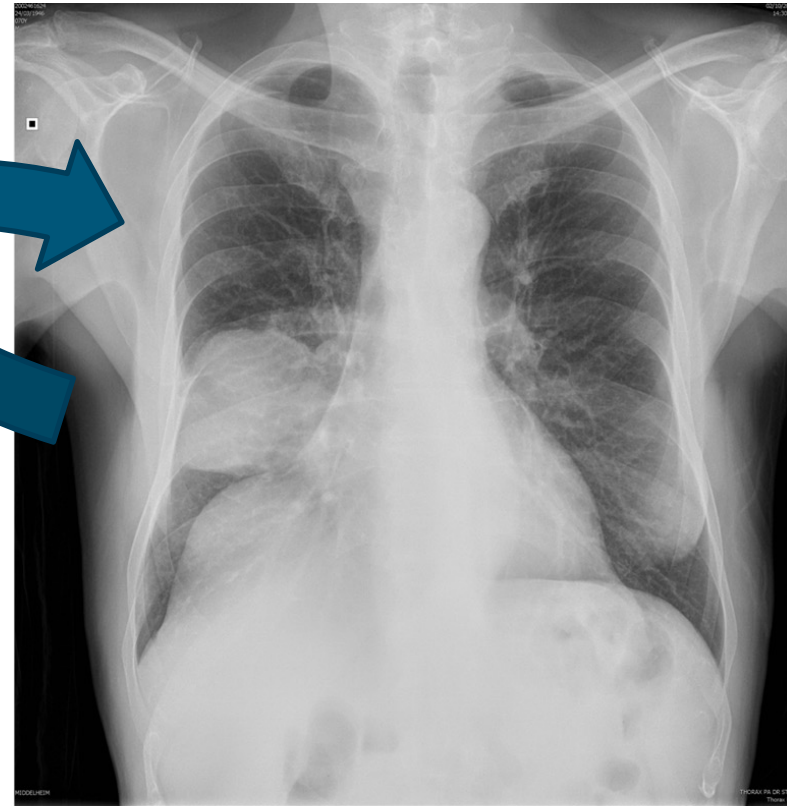
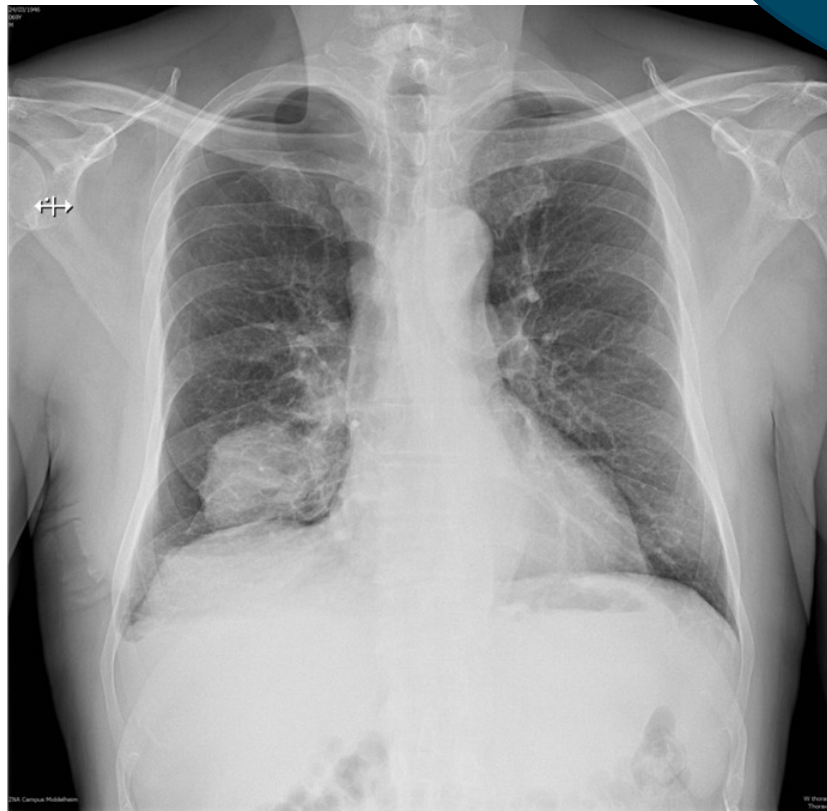
Thoracale Oncologie Groep Antwerpen  
Universiteit Antwerpen



14 september 2016

02 oktober 2016

koorts  
pijn onderbenen  
diarree  
vermagering  
grauw



# derde lijn therapie?

TKI?

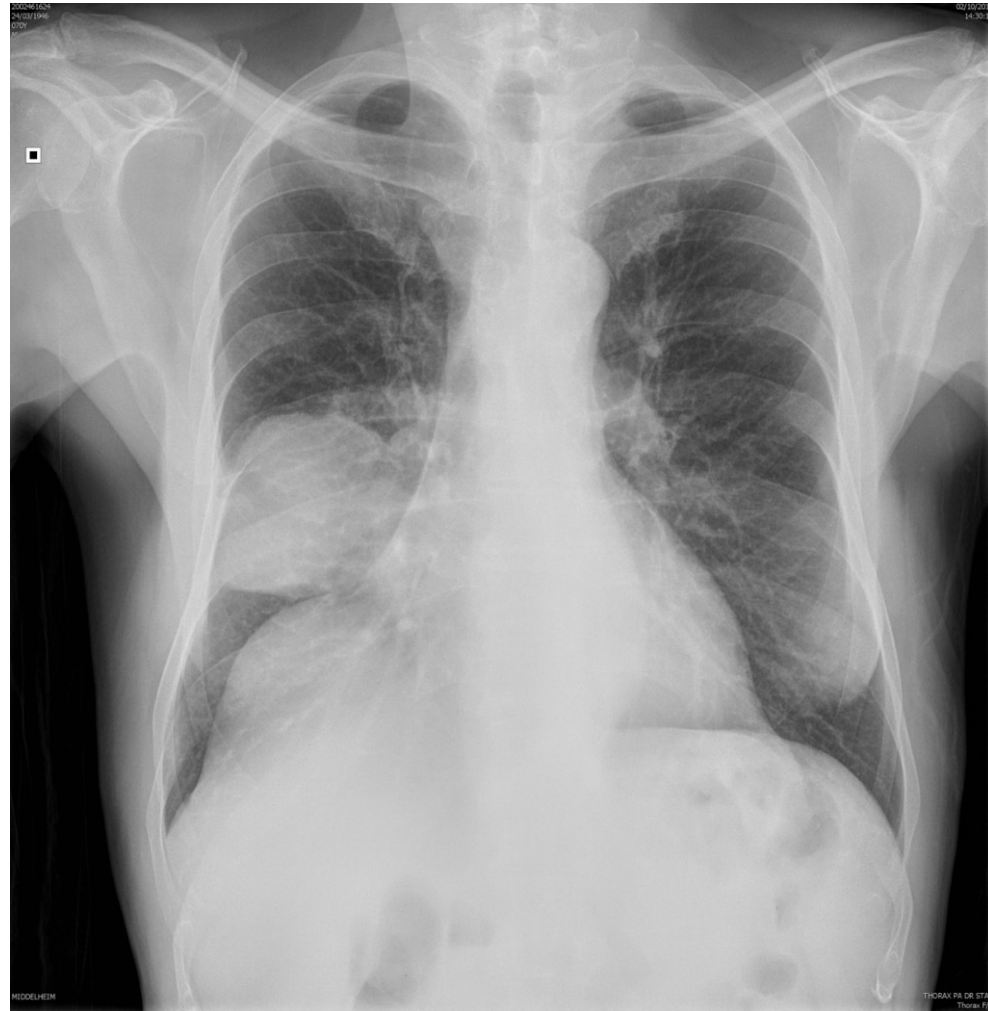crizotinib? (ROS1)

docetaxel

docetaxel -vargatef?

carboplatinum -gemcitabine ?

navelbine mono ?



02 oktober 2016



