

**Richtlijn voor gestandaardiseerde
behandeling en follow-up van het**

longcarcinoom

versie 5.0, februari 2011

Thoracale OncologieGroep Antwerpen

(TOGA)

Aan de totstandkoming van versie 1 van dit protocol werkten mee (in alfabetische volgorde): Benoit, Thomas; De Pooter, Christel; De Roover, Dominik; Galdermans, Danny; Germonpré, Paul; Goovaerts, Gerda; Goor, Chris; Janssens, Annelies; Lefebure, Ann; Meijnders, Paul; Slabbynck, Hans; Van Goethem, Jozef; Van Kerckhoven, Willem; Van Marck, Eric; Van Schil, Paul; Vandebroek, Jean; Verresen, Dirk

Aan de tweede revisie (versie 3.0) van dit protocollenboek werkten mee (in alfabetische volgorde): De Pooter, Christel; Galdermans, Danny; Germonpré, Paul; Goor, Chris; Janssens, Annelies; Van Kerckhoven, Willem.

Aan de derde revisie (versie 4.0, 5.0) van dit protocollenboek werkten mee (in alfabetische volgorde): De Pooter, Christel; Galdermans, Danny; Germonpré, Paul; Goor, Chris; Lefebure Ann, Van Kerckhoven, Willem, Van Schil Paul.

Conform het KB betreffende het Multidisciplinair Oncologisch Consult maakt dit protocol onderdeel uit van het multidisciplinair oncologisch handboek, dat elk ziekenhuis met een oncologisch (basis)zorgenprogramma nodig heeft. Dit impliceert dat alle patiënten met deze pathologie in de deelnemende ziekenhuizen volgens de richtlijnen van dit protocol behandeld worden. Elke deelnemer van de TOGA heeft het recht voorstellen te doen tot wijziging of aanpassing van het protocol.

De vertegenwoordigers van de volgende ziekenhuizen hebben zich bereid verklaard het longprotocol van de TOGA te implementeren in hun kliniek.

(In alfabetische volgorde:)

AZ Heilige Familie Reet
AZ Klina
AZ Nikolaas
GZA AZ St Augustinus
GZA St Vincentiusziekenhuis (campus St Vincentius, campus St Jozef)
AZ St Dimpna Geel
AZ St Jozef Malle
Heilig Hartziekenhuis Lier
Monica vzw (campus Antwerpen, campus Deurne)
St Jozefkliniek Bornem
Universitair Ziekenhuis Antwerpen
ZiekenhuisNetwerk Antwerpen (ZNA)
H Hart Ziekenhuis Mol

©2004-2009 niets uit deze uitgave mag op enigerlei wijze verspreid of veranderd worden zonder uitdrukkelijke toestemming van de leden van de TOGA.

Het protocol dient als leidraad voor de behandeling van patiënten met een kwaadaardige aandoening van de luchtwegen. De beslissing betreffende de individuele behandeling wordt genomen door de behandelend arts in samenspraak met de patiënt en na overleg in het Multidisciplinair Oncologisch Consult (MOC). De behandelend arts blijft eindverantwoordelijke voor de ingestelde behandeling.

Hoewel er uiterste zorgvuldigheid is betracht bij de totstandkoming van dit protocol, is het mogelijk dat onjuistheden in de tekst zijn geslopen. De TOGA sluit iedere aansprakelijkheid uit voor de opmaak en de inhoud van deze richtlijn alsmede voor de gevolgen die de toepassing van deze richtlijn in de patiëntenzorg mocht hebben. De TOGA stelt zich wel open voor attentie op (vermeende) fouten in de opmaak of inhoud van deze richtlijn: gelieve hiervoor contact op te nemen met de coördinator longprotocol danny.galdermans@telenet.be.

Wijzigingen

Versie 3.0 tov versie 2.2

NIET-KLEINCELLIG LONGCARCINOOM

- 1.1 Inleiding: toevoegen dat “mixed” tumoren (NSCLC/SCLC) behandeld dienen te worden als kleincellige tumor.
- Toevoegen van nieuwe paragraaf 1.2.2.: punt “1.4.1 Mediastinoscopie” en punt “1.4.2 VATS in de pré-operatieve oppuntstelling” verschuiven naar punt 1.2 onder staging als “Indicaties voor cytologische/histologische stadiëring van het mediastinum”. Hier ook de plaats van EUS/EBUS specificeren (in casu dat negatieve FNA van LN moeten bevestigd).
- 1.2.3. Screening op metastasen: stadium IIIA/IIIB bij alle histologische types CT en/of MRI hersenen
- 1.2.3. Screening op metastasen: metastasen worden best anatomopathologisch bevestigd tenzij pathognomonische beeldvorming
- 1.3.2. Algemene beleidslijnen niet-kleincellige longcarcinomen:
 - stadium 0: geen gebruik van Nd:YAG laser wegens risico op perforatie
 - onvoorziene N2: ook bij R0 resectie PORT na de adjuvante chemotherapie toevoegen. Maw R0 en R1 zelfde therapie.
 - T1-3 N2: puntje over PET bij restadiëring weglaten
 - T1-3 N2: cave pneumonectomie ~~rechts~~ hoge mortaliteit
 - nieuwe topic toevoegen over BAC
 - stadium IV: toevoegen resectie van solitaire bijniermetastase
- 1.6.2 Concomitante chemoradiotherapie”: uit meta-analyse blijkt de concomitante chemoradiotherapie (incl. inductie chemotherapie gevolgd door concomitante chemotherapie en concomitante chemoradiotherapie gevolgd door radiotherapie) effectiever, maar zeker ook toxischer is dan radioterapie alleen of sequentiële chemoradiotherapie. Onder 1.6.2.2 full-dose chemotherapie ... het stuk “alleen bij sulcus superior tumor” werd weggelaten.
- 1.6.4 Chemotherapie bij afstandsmetastasen: pemetrexed (incl vitamine supplementen) toevoegen als tweedelijnsbehandeling. Gefitinib schrappen.

KLEINCELLIG LONGCARCINOOM

- 2.1 Inleiding: toevoegen dat “mixed” tumoren (NSCLC/SCLC) behandeld dienen te worden als kleincellige tumor.
- 2.3 Diagnostiek: CT hersenen → CT of bij voorkeur MRI hersenen
- 2.3 Diagnostiek: toevoegen EUS/EBUS
- 2.4.1 Algemene beleidslijnen kleincellige longcarcinomen: extensive disease SCLC: profylactische pancraniële irradiatie indien respons na de 1ste lijnschemotherapie
- 2.5 Chirurgie: Steeds nabehandeling met chemotherapie → Steeds nabehandeling met cisplatinum-gebaseerd chemotherapie en profylactische pancraniële irradiatie.

SOLITAIRE PULMONALE NODULE

- Incorporeren van richtlijnen van de Fleischner Society (Radiology 2005; 237: 395-400).

Wijzigingen

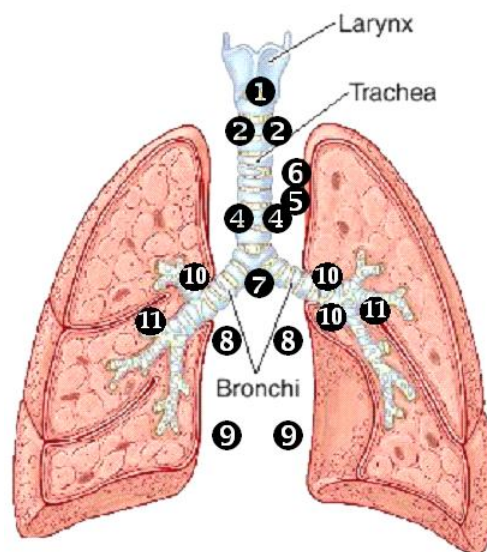
Versie 4.0 tov 3.0

1.2.2: Indicaties voor histologische staging van het mediastinum.

EUS of EBUS fijne naald aspiratie: indien negatief: dan steeds bevestigen met mediastinoscopie.

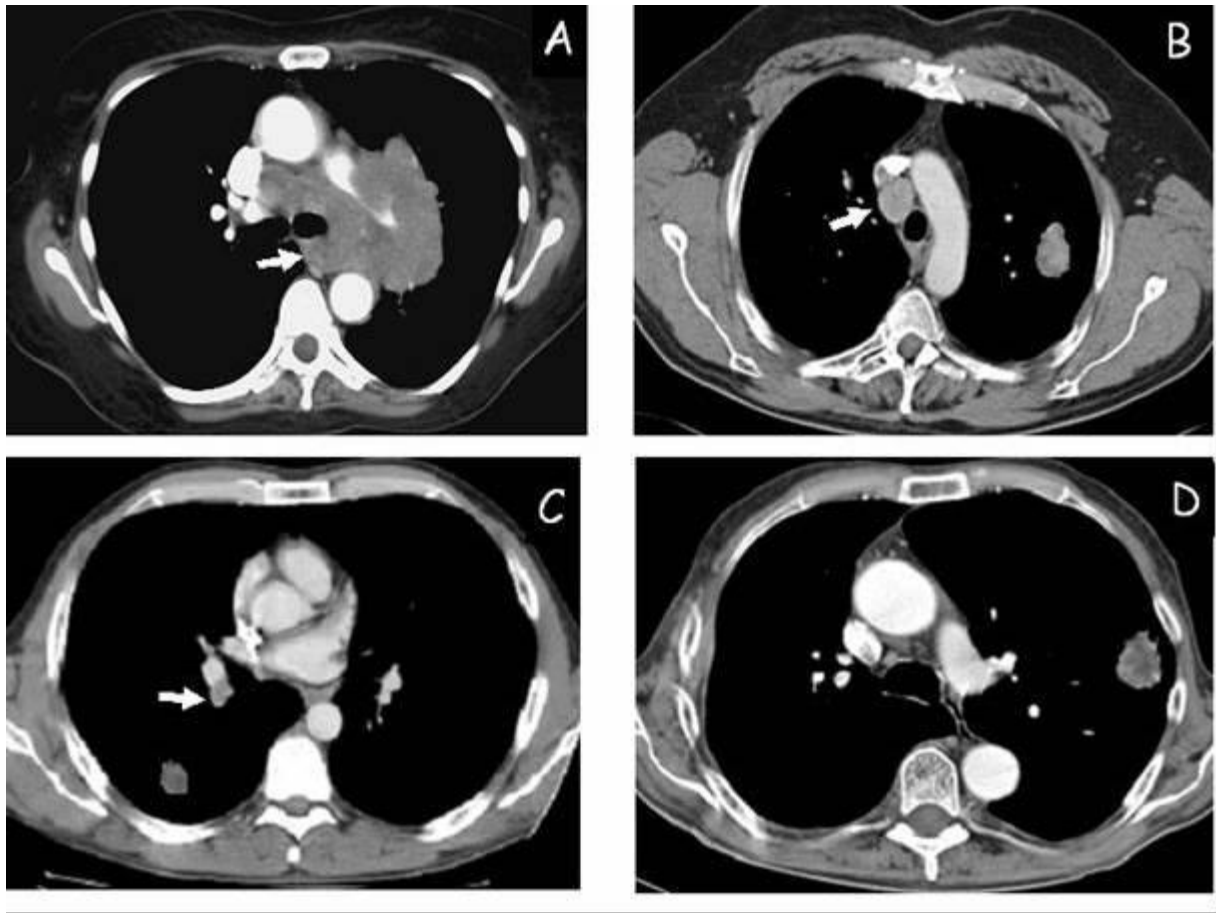
zie nieuwe Belgische richtlijnen

Overzicht van bereikbaarheid van de verschillende klierstations met de verschillende technieken.



	Broncho+TBNA	EUSFNA	EBUSTBNA	C-Mediast	VATS/Parastern	mediast
1	-	+/-	+/-	+	-	-
2R	-	+/-	+	+	-	-
2L	-	+	+	+	-	-
3 α	-	-	-	-	-	-
3 ρ *	-	+	+/-	-	-	-
4R	+	-	+	+	-	-
4L	+	+	+	+	-	-
5	-	+/-	-	-	+	-
6	-	-	-	-	+	-
7	+	+	+	+	-	-
8-9 RL	-	+	-	-	-	-
10-11 RL	+	-	+	-	-	-
LAG	-	+	-	-	-	-
LLL	-	+	-	-	-	-

Nieuwe Belgische richtlijnen over de plaats van EUS en EBUS bij mediastinale staging



Groep A: tumor met bulky invasie van het mediastinum: doel is enkel APD diagnose te bekomen en dit kan via EUS of EBUS

Groep B: perifeer gelegen gezwel met vergrote mediastinale klier: korte as $>$ of $=$ 10 mm op CT scan (PET resultaat niet belangrijk): plaats voor EBUS of EUS. Indien negatief: steeds mediastinoscopie uitvoeren om dit te bevestigen. Als klier kleiner is dan 10 mm maar PET positief: EUS of EBUS in ervaren handen kan en indien negatief: steeds bevestigen met mediastinoscopie.

Groep C: centraal gelegen gezwel of perifeer gelegen gezwel met enkel vergrote hilaire klier op CT of PET positieve hilaire klier: steeds mediastinoscopie

Groep D: perifeer gelegen gezwel (stadium I) zonder vergrote klieren op CT en geen captatie op PET thv het mediastinum: geen mediastinale staging met EUS, EBUS of mediastinoscopie nodig.

1.6.2 Concomitante chemoradiatie (NSCLC)

Schema

1. cisplatinum wekelijks (30 mg/m²) gedurende de radiotherapie
2. een ander schema bij voorkeur in studieverband
3. cis-etoposide (dag 1 en dag 8 cis: 50 mg/m²/d /// dag 1 tot en met 5: etoposide : 50 mg/m²/D : 2 kuren om de 4 weken samen met RT (25 x 1,8 G + 8 x 2 Gy) gevolgd door consolidatie met chemotherapie (dit schema is toegevoegd op vraag van collega's om concomitante chemo te kunnen geven en niet enkel sequentiële).

1.6.4 Chemotherapie bij afstandsmetastasen

(i) Behandeling in 1^{ste} lijn:

Schema voor patiënten met WHO 0-1

- cisplatin (75 mg/m² d1/q3w) en pemetrexed (500 mg/m² d1/q3w) bij niet-plaveiselcelcarcinoom

(ii) Opties voor behandeling in 2^{de} lijn

* docetaxel (75 mg/m² d1 / q3w)

* pemetrexed (500 mg/m² d1/q3w) plus vitaminesupplementen bij niet-plaveiselepitheelcelcarcinoom

dit kan vroegtijdig gestart worden na de eerste lijnschemotherapie bij adenocarcinoom na MOC overleg.

* erlotinib (150 mg/d), enkel terugbetaald na eerstelijns chemotherapie en indien \geq 10% van de tumorcellen een expressie vertonen voor EGFR (IHC)

1.8 STAGERING

NIEUWE TNM Klassificatie per 1 januari 2010: zie figuren in het boek

met aanpassen van hoofdstuk 1.3.2 en het hoofdstuk 8 van dubbele tumoren.

2.2 STAGERING SCLC:

TNM klassificatie van NSCLC is ook toepasbaar

2.6.2 **Pancraniële radiotherapie**

limited disease in complete remissie en bij extensive disease met respons na chemotherapie :

- standaard behandeling: 15x2 Gy of 12 x 2,5 Gy pancraniëel, te starten 2 w na de laatste chemotherapie (binnen 2 mnd na stoppen van de radiotherapie op de long)

2.7.2: **EXTENSIVE DISEASE**

2^e lijn:

Recidief binnen de 45-180 dagen na eerste lijnsbehandeling:

- Topotecan 2,3 mg/m²/d per os dag 1-5 om de 3 weken (tabletten van 0,25 en 1 mg)

Recidief na 3 maanden:

- overwegen van herhaling van 1^e lijns chemotherapie

Wijzigingen

Versie 5.0 tov 4.0

1.3.2 Algemene beleidslijnen niet-kleincellige longcarcinomen

St IIIb en IV onafhankelijk van WHO: Gefitinib bij activerende EGFR-TK mutatie

1.6.1 Inductie of neo-adjuvante chemotherapie

Dit schema kan ook toegepast worden bij non-squamous ca:

- 3x cisplatinum/pemetrexed q3 w (non-squamous ca)
- cisplatin dag 1: 80 mg/m²
 - pemetrexed dag 1: 500 mg/m²

1.6.4 Chemotherapie bij afstandsmetastasen

Bij WHO: 2 toevoegen

- pemetrexed (500 mg/m² d1/q3 w) plus vitaminesupplementen bij niet-plaveiselepitheelcelcarcinoom

OPMERKING 1:

STEEDS Activerende EGFR-TK mutatie bij non-squamous aanvragen

1.3.3 Adenocarcinoma

TABLE 1. IASLC/ATS/ERS Classification of Lung Adenocarcinoma in Resection Specimens (feb 2011, JTO)

Preinvasive lesions

- Atypical adenomatous hyperplasia
- Adenocarcinoma in situ (< and = 3 cm formerly BAC)
 - Nonmucinous
 - Mucinous
 - Mixed mucinous/nonmucinous

Minimally invasive adenocarcinoma (< and = 3 cm lepidic predominant tumor with < and = 5 mm invasion)

- Nonmucinous
- Mucinous
- Mixed mucinous/nonmucinous

Invasive adenocarcinoma

- Lepidic predominant (formerly nonmucinous BAC pattern, with < and = 5 mm invasion)
- Acinar predominant
- Papillary predominant
- Micropapillary predominant
- Solid predominant with mucin production

Variants of invasive adenocarcinoma

- Invasive mucinous adenocarcinoma (formerly mucinous BAC)
 - Colloid
 - Fetal (low and high grade)
 - Enteric

Belgische consensus voor subtypering van NSCLC (2010)
 BJMO, volume 4, i4, p 155-157, 2010

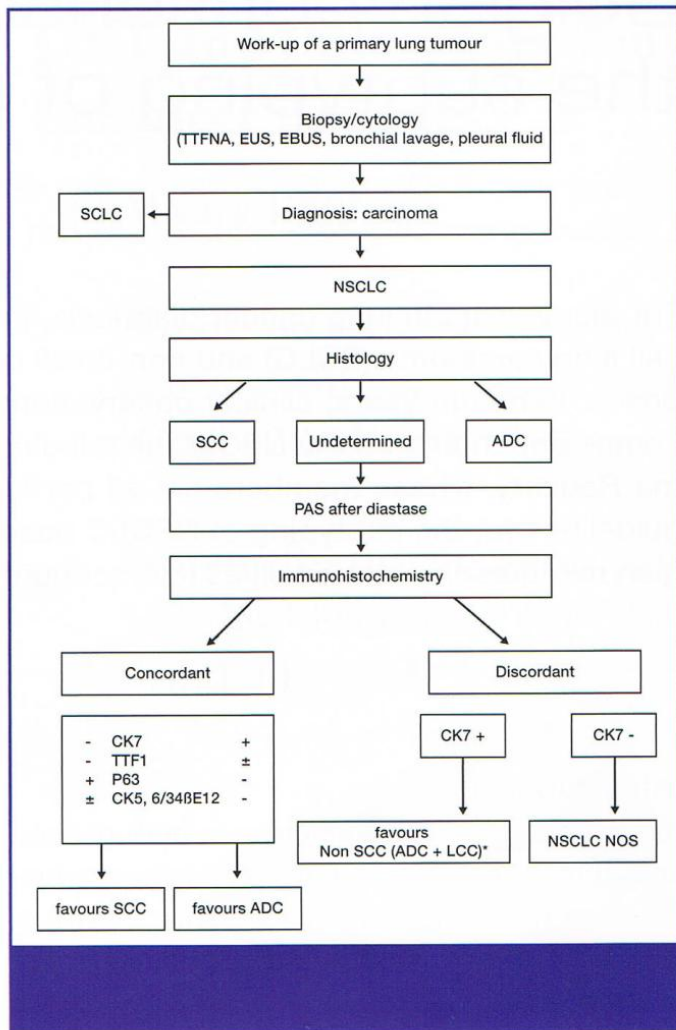


Figure 1. Work-up of a primary lung tumour. SCLC=small cell lung carcinoma; NSCLC=non-small cell lung carcinoma; SCC=squamous cell carcinoma; ADC=adenocarcinoma; LCC=large cell carcinoma; CK=cytokeratin; TTF-1=thyroid transcription factor 1; PAS=periodic acid-Schiff; TTFNA=transthoracic fine needle aspiration; EUS=US-guided transoesophageal puncture; EBUS=US-guided transbronchial puncture; NOS=not otherwise specified; *=with the exception of a strong and diffuse positivity of p63 and CK34bE12/CK5.6 which is in favour of a SCC.

Inhoudsopgave

1	BEHANDELING VAN HET NIET-KLEINCELLIG LONGCARCINOOM.....	12
1.1	INLEIDING	12
1.2	DIAGNOSTIEK.....	12
1.2.1	Tumorstagering.....	12
1.2.2	Indicaties voor histologische stagering van het mediastinum.....	12
1.2.3	Screening op metastasen:.....	15
1.2.4	Preoperatieve functionele stagering	15
1.3	MULTIDISCIPLINAIRE BEHANDELING	16
1.3.1	Begripsbepaling	16
1.3.2	Algemene beleidslijnen niet-kleincellige longcarcinomen.....	16
1.4	CHIRURGIE	21
1.4.1	Video-assisted thoracoscopic surgery (VATS) in de préoperatieve oppuntstelling 20	
1.4.2	Longresecties.....	21
1.5	RADIOTHERAPIE	23
1.5.1	Externe radiotherapie	23
1.5.2	Brachytherapie	24
1.5.3	Palliatieve radiotherapie	24
1.6	CHEMOTHERAPIE	25
1.6.1	Inductie of neo-adjuvante chemotherapie.....	25
1.6.2	Concomitante chemoradiatie.....	25
1.6.3	Adjuvante chemotherapie.....	26
1.6.4	Chemotherapie bij afstandsmetastasen.....	26
1.7	ONDERSTEUNENDE THERAPIE.....	27
1.8	STAGERING	30
2	BEHANDELING VAN HET KLEINCELLIG LONGCARCINOOM	38
2.1	INLEIDING	38
2.2	STAGERING	38
2.3	DIAGNOSTIEK.....	38
2.3.1	Tumorstagering.....	38
2.3.2	Screening op metastasen.....	38
2.4	MULTIDISCIPLINAIRE BEHANDELING	41
2.4.1	Algemene beleidslijn kleincellige longcarcinomen	41
	CHIRURGIE	42
	RADIOTHERAPIE	43
	Locoregionale radiotherapie met curatieve intentie	43
	Pancraniële radiotherapie	43
	Palliatieve radiotherapie	43
	CHEMOTHERAPIE	44
	Limited disease.....	44
	Extensive disease.....	44
3	BEHANDELING VAN HET MESOTHELIOOM	45
	INLEIDING	45
	DIAGNOSTIEK.....	45
	MULTIDISCIPLINAIRE BEHANDELING.....	46
	STAGING	47
4	BEHANDELING VAN HET MALIGNIE THYMOOM.....	50
	INLEIDING	50
	DIAGNOSTIEK.....	50
	STAGING	50
	MULTIDISCIPLINAIRE BEHANDELING.....	49
	Niet-invasief maligne thymoma.....	51

	Invasief maligne thymoma	51
5	BRONCHIAAL CARCINOÏD TUMOREN	52
	INLEIDING	52
	DIAGNOSTIEK.....	52
	Tumorstaging.....	52
	Screening op metastasen (vooral bot, lever en bijnier)	53
	BEHANDELING:.....	53
	Typisch carcinoïd.....	53
	Atypisch carcinoïd	53
	Palliatie van carcinoïd.....	53
6	SULCUS SUPERIOR EN PANCOAST TUMOREN.....	54
	Definities	54
	Stagering.....	54
	Therapie	54
7	BEHANDELING VAN HET VENA CAVA SUPERIOR SYNDROOM	55
	INLEIDING	55
	DIAGNOSTIEK.....	55
	MULTIDISCIPLINAIRE BEHANDELING.....	55
	Kleincellig carcinoom	55
	Niet-kleincellig carcinoom	55
	Recidief na chemotherapie en/of radiotherapie.....	55
8	BEHANDELING VAN DUBBELE TUMOREN	56
	Behandeling	56
9	DE SOLITAIRE PULMONALE NODULE	58
	Definitie	58
	Etiologie	58
	Algoritme met gebruik van FDG-PET scan VOOR LETSELS ≥ 8 mm.....	59
	Algoritme VOOR LETSELS < 8 mm	60
	Therapie.....	60
	Follow-Up	60
10	BEHANDELING VAN HET MALIGNIE PLEURAVOCHT (=M1a)	61
	INLEIDING	61
	BEHANDELING.....	61
11	INTERVENTIONELE BRONCHOSCOPIE	62
	Indicaties.....	62
12	FOLLOW-UP.....	65
	Niet-kleincellig bronchuscarcinoom	65
	Kleincellig bronchuscarcinoom	65
13	ANATOMOPATHOLOGISCH ONDERZOEK LONGTUMOREN.....	67
	Inzending van de specimens	67
	Anatomo-pathologieverslagen	67
14	PRE-OPERATIEVE EVALUATIE.....	73
15	RADIOThERAPIE: technische bijlage	76
	DEFINITIES.....	76
	NORMALE WEEFSELS	76
	AANBEVELINGEN VOOR PLANNING EN VERIFICATIE	77
	Planning	77
	Verificatie.....	77
	Radiochirurgie	77
16	KARNOFSKY INDEX EN WHO PERFORMANCE SCHAAL.....	79
17	BEHANDELING VAN DE SOLITAIRE HERSENMETASTASE	80

1. BEHANDELING VAN HET NIET-KLEINCELLIG LONGCARCINOOM

1.1 INLEIDING

Valerie W. Rusch, MD, on Behalf of the Members of the IASLC Staging Committee, J Thorac Onc, 2009

Dit protocol behandelt de niet-kleincellige longtumoren. Alle overige types vallen buiten dit protocol. **In bijzonder de “mixed” tumoren (gemengd NSCLC/SCLC): steeds behandeling als SCLC.**

1.2 DIAGNOSTIEK

1.2.1 Tumorstaging:

- anamnese (aantal pakjaren, beroepsaspecten (o.a. asbest)) en klinisch onderzoek (WHO score (zie bijlage) en gewichtsverandering (% in laatste 3 mnd))
- bloedonderzoek (hematologie, leverfuncties, nierfuncties)
- RX thorax face+profiel
- CT thorax, bij voorkeur tot aan de bijnieren
- bronchoscopie met histologie
- longfunctie (volumes, diffusie, bloedgassen) en EKG

- tumormarkers (CEA, NSE):
 - geen evidence based medicine om tumormarkers routinematig te bepalen
 - indien de tumormarkers toch bepaald zijn:
 - indien negatief: geen verdere tumormarker bepalingen in follow-up
 - indien positief: verdere bepaling in follow-up kan houvast zijn voor evaluatie

Alleen op indicatie:

- PET-CT
- MRI bij sulcus superior tumoren
- echocardiografie of transoesofagale echocardiografie bij twijfel over pericardinvasie
- pleurapunctie of pleuroscopische biopsie voor verkrijgen histologie
- transthoracale punctie voor verkrijgen van histologie
- bronchoscopie: transbronchiale biopten (TBB) en transbronchiale naaldaspiratie (TBNA).
- EUS/EBUS

1.2.2 Indicaties voor histologische staging van het mediastinum

Wanneer?

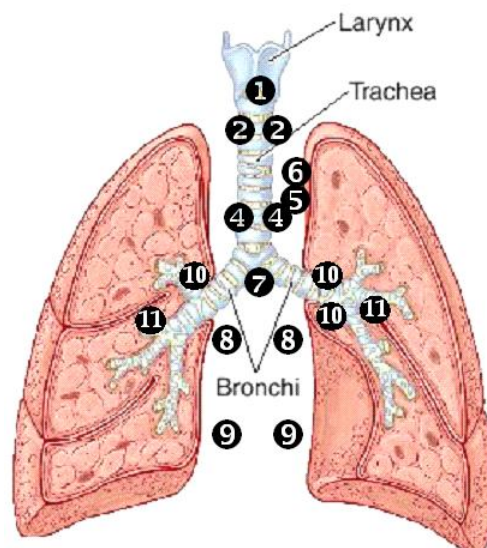
- Indien PET positief
- Indien PET negatief (gezien 10% kans op vals-negatief resultaat)
 - Centrale tumor of N1, 1 lymfeklier dicht bij de hilus

- Mediastinale lymfeklieren groter dan 1 cm op CT-scan
- Bronchiolo-alveolair celcarcinoom, carcinoid
- Primaire tumor met lage PET captatie

Hoe?

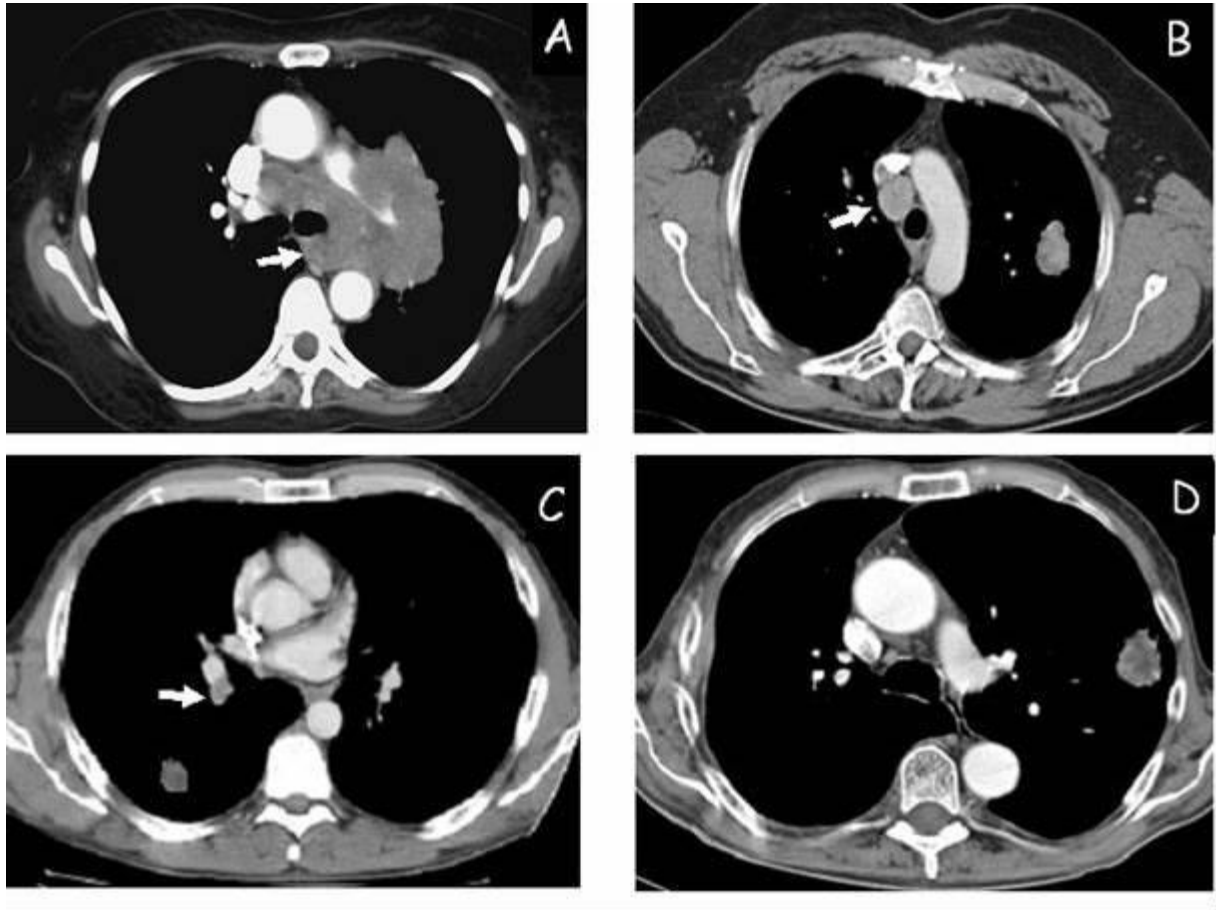
- EUS en/of EBUS fijne naald aspiratie: indien negatief, dan steeds bevestigen met mediastinoscopie: zie nieuwe Belgische richtlijnen volgende pagina
- Cervicale mediastinoscopie: station 1-2-3-4 (pré-paratracheaal en tracheobronchiaal), 7 (subcarinaal)
- Parasternotomie of thoracoscopie links: station 5 en 6 (aortopulmonale venster) als inductiechemotherapie wordt overwogen bij tumoren van de linker bovenkwab
- VATS: klieren aortopulmonale venster (station 5 en 6)

Overzicht van bereikbaarheid van de verschillende klierstations met de verschillende technieken.



	Broncho+TBNA	EUSFNA	EBUSTBNA	C-Mediast	VATS/Parastern mediast
1	-	+/-	+/-	+	-
2R	-	+/-	+	+	-
2L	-	+	+	+	-
3α	-	-	-	-	-
3ρ	-	+	+/-	-	-
4R	+	-	+	+	-
4L	+	+	+	+	-
5	-	+/-	-	-	+
6	-	-	-	-	+
7	+	+	+	+	-
8-9 RL	-	+	-	-	-
10-11 RL	+	-	+	-	-
LAG	-	+	-	-	-
LLL	-	+	-	-	-

Nieuwe Belgische richtlijnen over de plaats van EUS en EBUS bij mediastinale staging



Groep A: tumor met bulky invasie van het mediastinum: doel is enkel APD diagnose te bekomen en dit kan via EUS of EBUS

Groep B: perifeer gelegen gezwel met vergrote mediastinale klier: korte as $>$ of $=$ 10 mm op CT scan (PET resultaat niet belangrijk): plaats voor EBUS of EUS. Indien negatief: steeds mediastinoscopie uitvoeren om dit te bevestigen.

Als klier kleiner is dan 10 mm maar PET positief: EUS of EBUS in ervaren handen kan en indien negatief: steeds bevestigen met mediastinoscopie.

Groep C: centraal gelegen gezwel of perifeer gelegen gezwel met enkel vergrote hilaire klier op CT of PET positieve hilaire klier: steeds mediastinoscopie

Groep D: perifeer gelegen gezwel (stadium I) zonder vergrote klieren op CT en geen captatie op PET thv het mediastinum: geen mediastinale staging met EUS,EBUS of mediastinoscopie nodig.

1.2.3 Screening op metastasen:

- klinisch onderzoek (palpatie lymfeklieren, lever)
- PET scan
- MRI of CT hersenen (bij voorkeur MRI gezien hogere detectiegrens)
 - bij stadium I-IIIb: steeds MRI/CT hersenen (dus ook indien geen neurologische symptomen of klachten)
 - bij stadium IV: enkel op klinische indicatie
- CT abdomen (alleen als de bijnieren en de lever niet op de CT thorax afgebeeld zijn)

Alleen op indicatie:

- botscan
- pleuroscopie of VATS
- MRI bijnier, lever, wervelzuil of schedel
- EUS FNA li bijnier
- punctie lever of bijnier

NB: de metastasen worden best anatomopathologisch bevestigd, tenzij de beeldvorming pathognomonisch is.

bijnieren:

- PET scan positief cytologische punctie
 negatief beschouwen als negatief, geen verder onderzoek

(N.B. de uitslag van de CT scan van de bijnieren heeft **geen** invloed op de verdere stadiëring)

1.2.4 Preoperatieve functionele staging

Zie hoofdstuk 14

1.3 MULTIDISCIPLINAIRE BEHANDELING

Aan alle patiënten met longtumoren dient –indien mogelijk- bij voorkeur een behandeling in studieverband voorgesteld te worden.

1.3.1 Begripsbepaling

radiosensitizer: een medicament (meestal een cytostaticum), dat vooral wordt toegediend met de bedoeling het effect van de radiotherapie te versterken; bijvoorbeeld lage dosis cisplatin (dagelijks of wekelijks) en radiotherapie

chemoradiatie: elke andere combinatie dan bovengenoemde (radiosensitizer) van radiotherapie en chemotherapie, concomitant of sequentieel, waarmee ook een systemisch effect beoogd wordt.

brachytherapie: elke vorm van inwendige radiotherapie

radiotherapie: externe radiotherapie, ev. gecombineerd met brachytherapie; indien alleen brachytherapie bedoeld wordt, wordt het begrip brachytherapie gebruikt

- in curatieve opzet: hoog gedoseerde radiotherapie met het streven naar lokale controle
- in palliatieve opzet: de minst belastende behandeling (*lees* laag gedoseerd) gericht op het bestrijden van klachten van de patiënt

resectabiliteit: beoordeling of de *tumor* technisch operabel is

operabiliteit: beoordeling of de *patiënt* operabel is

1.3.2 Algemene beleidslijnen niet-kleincellige longcarcinomen

Stadium 0 (TisN0)

- heekunde (zo beperkt mogelijk, segmentresectie of wigresectie), geen adjuvante behandeling
- alternatieven voor chirurgie:
 - brachytherapie
 - electrocoagulatie
 - verwijzen voor cryotherapie of photodynamische therapie (NB: gebruik van Nd:YAG laser voor behandeling van carcinoma *in situ* wordt afgeraden, gezien risico op perforatie)

Stadium IA (T1a/bN0)

- heekunde
- medisch inoperabel: individueel te bespreken, de volgende opties overwegen
 - *pulmonaal inoperabel*:
 - wigresectie
 - longvolume-reductiechirurgie
 - radiotherapie in curatieve opzet
 - *cardiaal inoperabel*:
 - radiotherapie in curatieve opzet, ev. in combinatie met radiosensitizer

Stadium IB (T2aN0)

- heekunde
- medisch inoperabel: individueel te bespreken, de volgende opties overwegen
 - *pulmonaal inoperabel*:
 - wigresectie
 - longvolume-reductiechirurgie
 - radiotherapie in curatieve opzet
 - *cardiaal inoperabel*:
 - radiotherapie in curatieve opzet, ev. in combinatie met radiosensitizer
- voor stadium IB (T2aN0): adjuvante chemotherapie bij fitte patiënten en bij ongunstige parameters zoals tumor groter dan 4 cm, invasie viscerale pleura en/of lymfovasculaire permeatie.

Stadium IIA (T1a/bN1, T2aN1, T2bN0) en stadium IIB (T2bN1, T3 > 7cm N0) en stadium IIIA (T3 > 7 cm,N1)

- heekunde
- medisch inoperabel: loco-regionale radiotherapie in curatieve opzet (zie onder *Radiotherapie*)
- adjuvante chemotherapie bij fitte patiënten
- T3(zelfde kwabletsels)N0,N1: zie dubbele tumoren

Stadium IIB (T3 invasieN0) en stadium IIIA (T3 invasie,N1)

- Heekunde te overwegen bij thoraxwandinvasie bv.
- adjuvante chemotherapie
 - voor stadium IIB (T3 invasie,N0): adjuvante chemotherapie bij fitte patiënten te overwegen
 - voor stadium IIIA (T3 invasie, N1): adjuvante chemotherapie bij fitte patiënten
- adjuvante radiotherapie bij R1 of R2 resecties (voor uitleg over het begrip R0, R1 of R2 resectie zie hoofdstuk *Chirurgie*); carcinoma *in situ* in de snijrand is geen indicatie voor radiotherapie
- adjuvante radiotherapie bij R0 resecties steeds te bespreken in functie van OK en APD-verslag
- medisch inoperabel: loco-regionale radiotherapie in curatieve opzet (indien mogelijk gezien longfunctie en het doelvolumen van de radiotherapie) eventueel in combinatie met chemotherapie
- N.B. Inductie-chemotherapie kan overwogen na overleg in de MOC vergadering.

Stadium IIIA (T1a/bN2,T2a/bN2,T3N2, T4extensieN0, T4extensieN1)

T1-3 onvoorziene N2 (de N2 status – elke positieve klier op APD - wordt na negatieve mediastinoscopie pas tijdens de thoracotomie gevonden en histologisch bevestigd).

- R0-R1 resectie: adjuvante chemotherapie (te starten binnen 60 dagen), gevolgd door postoperatieve radiotherapie (PORT)
- R2 voor of tijdens chirurgie: geen resectie, maar chemoradiatie

T1-3 N2, T4extensie N0/N1, WHO 0-1

- (i) inductie chemotherapie (zie onder *chemotherapie*), bij voorkeur in studieverband
 - evaluatie respons t.h.v. mediastinum door een van de volgende technieken:

- (re)mediastinoscopie
- EUS/EBUS
- exploratieve thoracotomie (alleen indien geen andere optie mogelijk)
- bij complete respons van de mediastinale lymfeklieren (van N2 naar N0) radicale chirurgie te overwegen (complete respons dient bevestigd te worden tijdens de thoracotomie, cave pneumonectomie hoge mortaliteit), anders chemoradiatie met curatieve intentie
- bij partiële respons of stabiele ziekte van de mediastinale klieren (persisterende N2) chemoradiatie (voor lokale controle) met curatieve intentie
- adjuvante radiotherapie in curatieve opzet wanneer na chirurgie N2 positieve klieren werden teruggevonden
- (ii) alternatief of in geval van niet-resectabele tumor: chemoradiatie zonder chirurgie. Concurrente chemoradiatie geniet de voorkeur zeker bij patiënten met goede performantie status.

T1-3 N2, T4extensie N0/N1, WHO 2-3

- beste symptomatische en palliatieve verzorging, activerende EGFR-TK mutatie aanvragen; indien positief: gefitinib geven.
- T4N0/N1M0 = stadium IIIA: T4 door nodule in andere kwab van ipsilaterale long: heekunde: bilobectomie of pneumonectomie, zie apart hoofdstuk

Stadium IIIB (T1-4 N3 of T4 extensieN2)

WHO 0-1

- Combinatie chemo – en radiotherapie:
 - Concurrente chemoradiatie geniet de voorkeur zeker bij patiënten met goede performantie status.
 - inductie-chemotherapie en radiotherapie met radiosensitiser
 - bij voorkeur in studieverband
- heekunde alleen in kader van studie
- activerende EGFR-TK mutatie aanvragen : indien positief: gefitinib

WHO 2-3

- beste symptomatische en palliatieve verzorging
- gefitinib bij activerende EGFR-TK mutatie

Stadium IV (M1a pleuravocht en M1b)

Zie ook bijlagen *Dubbele tumoren* en *Hersenmetastasen*

WHO 0-2

- chemotherapie, bij voorkeur in studieverband
- heekunde enkel te overwegen bij een solitaire hersen- of bijniermetastase
- gefitinib bij activerende EGFR-TK mutatie

WHO 3

- beste symptomatische en palliatieve verzorging
- gefitinib bij activerende EGFR-TK mutatie

Adenocarcinoma in situ of minimaal invasief adenocarcinoom (Bronchioloalveolaircelcarcinoom (BAC))

- Steeds APD proberen te bekomen

- PET scan is vaak vals negatief: cave mediastinale staging
- Sublobaire resectie is toegelaten als het letsel puur ground-glass appearance (GGA) vertoont, de vriescoupe BAC bevestigt zonder tekens van invasie en met vrije chirurgische randen
- Als geen resectie mogelijk is: dan 1^{ste}-lijnschemotherapie. EGFR blokkers enkel in eerste lijn bij slechte PS (compassionate use) of in klinische trials of bij positief activerende EGFR-TK mutatie.

1.4 CHIRURGIE

1.4.1 Video-assisted thoracoscopic surgery (VATS) in de préoperatieve oppuntstelling

- klieren aortopulmonale venster (station 5 en 6)
- pleuravocht (voor deze indicatie bij voorkeur medische pleuroscopie)
- contralaterale letsels
 - perifeer
 - t.h.v. scissuur
 - <2 cm onder pleura

1.4.2 Longresecties

R0	microscopisch radicale excisie van de primaire tumor microscopisch vrije resectieranden hoogste mediastinale lymfeklier tumorvrij
R1	microscopische aantasting van de snijrand of het laatste lymfeklierstation is microscopisch positief
R2	macroscopische tumorrest of het laatste lymfeklierstation is macroscopisch positief

Doel

Volledige (R0) resectie

Indicaties

Cfr algemene beleidslijnen (zie onder *Multidisciplinaire behandeling*)

Types

- Standaard resectie:
 - Perifere letsels: lobectomie, bilobectomie (rechts)
 - Centrale letsels: pneumonectomie

Probeer altijd zo sparend mogelijk te werken, dus liever een lobectomie met een bijkomende wigresectie of segmentectomie van de aangrenzende kwab dan een pneumonectomie. Cave verhoogde mortaliteit bij pneumonectomie rechts.
- Atypische resectie:
 - Proximaal: bronchoplastische en tracheoplastische ingrepen: bronchiale of tracheale “sleeve” of wig resectie uit een bronchus: indien snijranden vrij even doeltreffend als standaard.
 - Indien tumor uitpuilt vanuit lobaire bronchus in de meer centrale bronchus
 - Beter resultaat bij plaatepitheel- dan adenocarcinoom
 - Ideaal bij low-grade maligniteit (bijv. carcinoid)
 - Belang van goede preoperatieve bronchoscopische oppuntstelling
 - Sleeve-pneumonectomie: hoge morbiditeit en mortaliteit
 - voorbehouden aan jonge mensen in goede algemene toestand, zeker geen N2

- Distaal: segmentectomie, wigresectie (parenchymateus): niet ideaal gezien hogere kans op lokaal recidief en kanker-gerelateerd overlijden
- Uitgebreid:
 - intrapericardiaal (massieve invasie hilus)
 - gecombineerd met resectie thoraxwand-diafragma-vena cava superior
 - bij doorgroei in betreffend orgaan
 - liefst *en bloc*

Lymfeklierresecties

Systematische lymfeklierdissectie wordt aangeraden naast intrapulmonale en hilaire lymfeklieren:

- voor tumoren van de rechter long: stations 2, 4, 7, 8, 9
- voor tumoren van de linker long: stations 4, 5, 6, 7, 8, 9

Incisie

- Posterolateraal-spiersparend
- Sternotomie indien bilateraal (vnl bovenkwab) of gecombineerd met CABG
- VATS: acceptabel alternatief voor open thoracotomie (CAVE: lokale recidieven thv stapler-thoracopoorten-pleurale uitzaaiing)

Peroperatieve staging

- Beoordelen perifeer-centraal, welke lymfeklieren aangetast (vriescoupe), doorgroei door scissuur

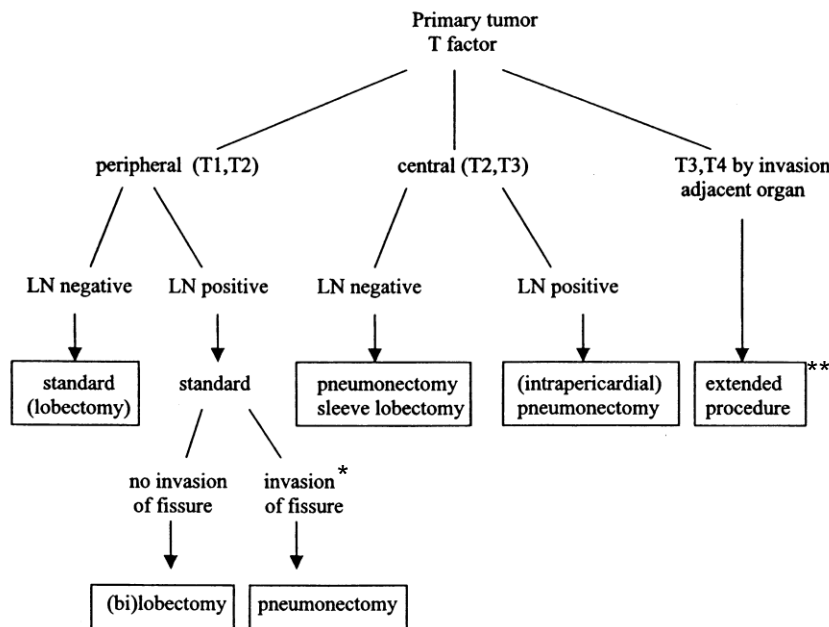


Fig. 1. Choice of operative procedure according to peroperative staging (LN, lymph nodes).

* invasion of fissure: ter hoogte van de art. pulmonalis

**extended procedure = deel van een ander orgaan buiten de long

- Thoraxwand *en bloc* en compleet (met evt. vriescoupe)
- Synchron (zie bijlage *Dubbele tumoren*)
- N2 resectie indien onvoorziene N2

Opmerkingen

- Systematische lymfeklierdissectie uitvoeren
- T1 bij functioneel inoperabele patiënt
 - indien cardiaal inoperabel: radiotherapie
 - pulmonaal inoperabel (geen lobectomie mogelijk): longvolumereductie-chirurgie overwegen
- T3: letsel in hoofdbronchus, <2cm van carina, zonder aantasting van carina
 - CAVE N2 -> mediastinoscopie
 - Indien negatief: pneumonectomie of sleeve-resectie
- Niet reseceerbaar:
 - T4: individueel zowel pré- als peroperatief te bespreken
 - extracapsulaire N2-3 (weinig kans gezien PET-oppuntstelling)
 - pleurale metastasen
 - massieve ingroei hilus (tenzij intrapericardiaal): te bespreken

1.5 RADIOTHERAPIE

1.5.1 Externe radiotherapie

Doel:

- curatie
- locale controle

De radiotherapie wordt in toenemende mate gecombineerd met concomitante (=gelijktijdige) chemotherapie als radiosensitizer of full-dose (zie onder *Chemotherapie*). Omdat de combinatie toxischer is als radiotherapie alleen, dient extra aandacht gegeven te worden aan de beperking van de doelvolumes en de normale weefsels in de bestralingsvelden. Het nut van electieve klierbestraling wordt steeds meer in twijfel getrokken: het lijkt belangrijker om de primaire tumor en de aangedane klierstreken met een zo hoog mogelijke dosis te bestralen. Dit is alleen mogelijk indien de bestralingsvelden zo klein mogelijk worden gehouden en de normale weefsels maximaal worden afgeschermd. In dit protocol wordt de keuze gemaakt om geen electieve lymfeklierbestraling meer te doen.

Indicaties

I primaire radiotherapie of chemoradiatie:

- bij technisch inoperabele patiënten
- bij medisch gezien inoperabele patiënten
- bij weigering chirurgie door patiënt
- bij R2 (voor of tijdens OK vastgesteld, geen resectie)

II postoperatieve radiotherapie of chemoradiatie:

- T1 of T2 tumoren: alleen bij onvolledige resecties
- R1 resectie
- bij alle T3 met positieve snijrand of invasieve groei in thoraxwand, pleura of pericard, of alle N2

III préoperatieve chemoradiatie:

- bij sulcus superior tumoren, die primair niet of zeer moeilijk te reseceren zijn

Techniek en dosis

I Primaire chemoradiatie

- stadium I en IIA: primaire radiotherapie (ev. in combinatie met brachytherapie): bestraling van de primaire longtumor
 - WHO 0-1: 66 Gy/33#
 - WHO 2-3: 50 Gy/20#
- stadium IIB en IIIA: primaire radiotherapie (ev. in combinatie met brachytherapie): bestraling van de longtumor en aangrenzende mediastinale klierstreken:
 - WHO 0-1: 66 Gy/33#
 - WHO 2-3: 33-39Gy/11-13# of 50 Gy/20#
- stadium IIIB:
 - chemoradiatie (66 Gy/33#) of
 - radiotherapie (33-39Gy/11-13# of 50 Gy/20#)

II Postoperatieve radiotherapie

- bestraling bronchusstomp (en ev. plaats van invasieve groei in thoraxwand, pleura of pericard) en aangrenzend mediastinum bij positief en irresecabel resectievlak, of alleen de aangedane klierstreken bij negatief resectievlak:
 - t.h.v. pericard: 52 Gy /26# thv de bronchusstomp, mediastinum en pericard
 - t.h.v. thoraxwand: streven naar 66 Gy/33#, rekening houdend met de tolerantielimieten van de normale weefsels in het bestralingsveld

III Préoperatieve radiotherapie

- zie protocol *Pancoasttumoren*

1.5.2 Brachytherapie

Curatieve intentie

- carcinoma in situ
- enkel endoscopisch zichtbare letsels
- boost na externe radiotherapie

Palliatieve intentie:

- histologisch bevestigd bronchuscarcinoom
- letsel in de proximale luchtwegen (trachea, hoofdstam, lobaire bronchi)
- endoscopisch zichtbaar
- geen extrinsieke letsels
- minder dan 50% obstructie
- recidief na externe radiotherapie

Dosis

In combinatie met externe radiotherapie:

- 1-3x7 Gy (aantal keer hangt af van de dosis externe radiotherapie)
 - diameter bronchus <1 cm: berekend op 1 cm van de katheter
 - diameter bronchus >1 cm: berekend op de oppervlakte van de bronchuswand
- geen externe radiotherapie op dezelfde dag
- 1x per week

Alleen brachytherapie:

- 6x5 Gy in 6 weken

1.5.3 Palliatieve radiotherapie

Indicatie individueel te bepalen:

- hersenmetastasen
- bij compressie (vena cava superior syndroom, obstructie oesofagus of bronchus)
- bij bloedingen
- bij pijn (botmetastasen, ingroei in omliggende structuren)

Dosis:

- afhankelijk van de aard en lokalisatie van het doelvolumen en afhankelijk van de conditie en levensverwachting van de patiënt
- vele schema's mogelijk van 1x8 Gy tot 13x3 Gy

1.6 CHEMOTHERAPIE

- bij patiënten in een goede algehele conditie (WHO 0-1) is er een voorkeur voor platinumbevattende combinatietherapie
- bij patiënten in een matige algehele conditie (WHO 2) is er een voorkeur voor monotherapie

1.6.1 Inductie of neo-adjuvante chemotherapie

- chemotherapie voorafgaand aan chirurgie of radiotherapie

Doel

- downstaging om chirurgie of radiotherapie mogelijk te maken
- behandeling van micrometastasen

Indicaties

- stadium I en II: inductie chemotherapie is enkel te overwegen na multidisciplinair overleg.
- stadium IIIA of N2 ziekte: inductie chemotherapie is standaard
- stadium IIIB: inductie chemotherapie gevolgd door radiotherapie of chemoradiatie

Schema's

- 3x cisplatin/gemcitabine q3 w
 - cisplatin dag 1: 80 mg/m²
 - gemcitabine dag 1 en 8: 1000-1250 mg/m²
- 3x cisplatin/docetaxel q3 w
 - cisplatin dag 1: 75 mg/m²
 - docetaxel dag 1: 75 mg/m²
- 3x cisplatin/pemetrexed q3 w (non-squamous ca)
 - cisplatin dag 1: 80 mg/m²
 - pemetrexed dag 1: 500 mg/m²

Opmerkingen

- het cisplatinum/carboplatinum debat is voorlopig onbeslist
- platinumhoudende chemotherapie is effectiever dan niet-platinumhoudende chemotherapie

1.6.2 Concomitante chemoradiatie

- is waarschijnlijk wel effectiever, maar zeker ook toxischer dan radiotherapie alleen
- uit meta-analyse blijkt de concomitante chemoradiotherapie (incl. inductie chemotherapie gevolgd door concomitante chemotherapie en concomitante chemoradiotherapie gevolgd door chemotherapie) effectiever, maar zeker ook toxischer is dan radiotherapie alleen of sequentiële chemoradiotherapie
- 2 mogelijkheden voor concomitante chemoradiatie:
 1. lage dosis chemotherapie gelijktijdig met radiotherapie of
 2. full-dose chemotherapie gelijktijdig met de radiotherapie

Doel

1. (lage dosis) radiosensitizerend effect, verbetering van de effectiviteit van de radiotherapie. Cisplatinum is de beste radiosensitizer, beter dan taxanen of carboplatinum.
2. (volledige dosis) additief effect van beide behandelingen afzonderlijk, met mogelijk extra activiteit door de interactie tussen chemo- en radiotherapie

Indicaties

- T1-3, persisterende N2
- Stadium IIIB

Schema

- cisplatinum wekelijks (30 mg/m^2) gedurende de radiotherapie
- een ander schema bij voorkeur in studieverband
- cis-etoposide (dag 1 en dag 8 cis: $50 \text{ mg/m}^2/\text{d}$ /// dag 1 tot en met 5: etoposide : $50 \text{ mg/m}^2/\text{D}$ 2 kuren om de 4 weken samen met RT ($25 \times 1,8 \text{ G} + 8 \times 2 \text{ Gy}$) gevolgd door consolidatie met chemotherapie (dit schema is toegevoegd op vraag van collega's om concomitante chemo te kunnen geven en niet enkel sequentiële).

1.6.3 Adjuvante chemotherapie

- chemotherapie na chirurgie en/of radiotherapie (geadviseerd wordt om met starten van chemotherapie 2-5 d te wachten na de radiotherapie)

Doel

- verbetering van de overleving door vroegtijdige behandeling van (micro)metastasen

Indicaties

- het nut van adjuvante chemotherapie is aangetoond voor het niet-kleincellig bronchuscarcinoom voor stadium II. Het nut in geval van stadium IB is minder duidelijk; individueel te bekijken.
- bij stadium IIIA, T3N1 kan adjuvante chemotherapie overwogen worden

Schema WHO 0-1

- cisplatin ($80 \text{ mg/m}^2 \text{ d1/q3w}$) in combinatie met vinorelbine ($25 \text{ mg/m}^2 \text{ d 1, 8/q3w}$), 3-4 cycli

1.6.4 Chemotherapie bij afstandsmetastasen

Doel

- palliatie van symptomen

(i.) Behandeling in 1^{ste} lijn:

Schema voor patiënten met WHO 0-1

- cisplatin ($80 \text{ mg/m}^2 \text{ d1/q3w}$) in combinatie met gemcitabine ($1000-1250 \text{ mg/m}^2 \text{ d 1, 8/q3 w}$) of
- carboplatin (AUC 5 d1 of 2) in combinatie met gemcitabine ($1000-1250 \text{ mg/m}^2 \text{ d 1, 8, 15 q4 w}$ of d1,8 q3w)
- cisplatin ($75 \text{ mg/m}^2 \text{ d1/q3w}$) en docetaxel ($75 \text{ mg/m}^2 \text{ d 1 q3w}$)

- cisplatin (80 mg/m² d1/q3w) en vinorelbine (25 mg/m² d 1,8 q3w)
- cisplatin (75 mg/m² d1/q3w) en pemetrexed (500 mg/m² d1/q3w) bij niet-plaveiselcelcarcinoom
- gefitinib bij activerende EGFR-TK mutatie

aantal cycli : bij voorkeur 4, niet meer dan 6

Schema voor patiënten met WHO 2

- vinorelbine in monotherapie:
 - 30 mg/ m² d1,8/q3
 - 25 mg/ m² d1,8,15/q4
- gemcitabine (1000 mg/m², d 1, 8, 15/q4w)
aantal cycli : bij voorkeur niet meer dan 4
- docetaxel (35-40 mg/m²/w, 6 w na elkaar, 2 w pauze)
- pemetrexed (500 mg/m² d1/q3 w) plus vitaminesupplementen bij niet-plaveiselepitheelcelcarcinoom
- gefitinib (250 mg) 1/d bij activerende EGFR-TK mutatie

(ii.) Opties voor behandeling in 2^{de} lijn: dit kan vroegtijdig gestart worden bij stabiele ziekte na de eerste lijnschemotherapie na MOC overleg.

- docetaxel (75 mg/m² d1/q3 w)
- pemetrexed (500 mg/m² d1/q3 w) plus vitaminesupplementen bij niet-plaveiselepitheelcelcarcinoom
- erlotinib (150 mg/d), enkel terugbetaald na eerstelijns chemotherapie en indien >10% van de tumorcellen een expressie vertonen voor EGRF (IHC),

Bij intervallen van meer dan 6 maanden tussen opeenvolgende lijnen chemotherapie kan overwogen worden om dezelfde chemotherapie te kiezen als de 1^e lijn, hoewel de literatuurgegevens hierover schaars zijn. Deze patiënten dienen bij voorkeur in studieverband behandeld te worden.

1.7 ONDERSTEUNENDE THERAPIE

Bij bewezen botmetastasen:

- zoledronaat 4 mg/3-4 w i.v. met substitutie met Calcium en vit D

1.8 STAGING

7th Edition of the TNM Classification:

T – Primary Tumor

- TX Primary tumour cannot be assessed, or tumour proven by the presence of malignant cells in sputum or bronchial washings but not visualized by imaging or bronchoscopy
- T0 No evidence of primary tumour
- Tis Carcinoma in situ
- T1 Tumour 3 cm or less in greatest dimension, surrounded by lung or visceral pleura, without bronchoscopic evidence of invasion more proximal than the lobar bronchus (i.e., not in the main bronchus)
- T1a: Tumour 2 cm or less in greatest dimension ¹
- T1b: Tumour more than 2 cm but not more than 3 cm in greatest dimension
- T2 Tumour more than 3 cm but not more than 7 cm; or tumour with any of the following features ²:
- Involves main bronchus, 2 cm or more distal to the carina
 - Invades visceral pleura
 - Associated with atelectasis or obstructive pneumonia that extends to the hilar region but does not involve the entire lung
- T2a: Tumour more than 3 cm but not more than 5 cm in greatest dimension
- T2b: Tumour more than 5 cm but not more than 7 cm in greatest dimension
- T3 Tumour more than 7 cm or one that directly invades any of the following: chest wall (including superior sulcus tumours), diaphragm, phrenic nerve, mediastinal pleura, parietal pericardium; or tumour in the main bronchus less than 2 cm distal to the carina¹ but without involvement of the carina; or associated atelectasis or obstructive pneumonia of the entire lung or separate tumour nodule(s) in the same lobe as the primary.
- T4 Tumour of any size that invades any of the following: mediastinum, heart, great vessels, trachea, recurrent laryngeal nerve, oesophagus, vertebral body, carina; separate tumour nodule(s) in a different ipsi- lateral lobe to that of the primary.

N – Regional Lymph Nodes

- NX Regional lymph nodes cannot be assessed.
- N0 No regional lymph node metastasis.
- N1 Metastasis in ipsilateral peribronchial and/or ipsilateral hilar lymph nodes and intrapulmonary nodes, including involvement by direct extension.
- N2 Metastasis in ipsilateral mediastinal and/or subcarinal lymph node(s)
- N3 Metastasis in contralateral mediastinal, contralateral hilar, ipsilateral or contralateral scalene, or supraclavicular lymph node(s)

M – Distant Metastasis

M0 No distant metastasis.

M1 Distant metastasis

M1a: Separate tumour nodule(s) in a contralateral lobe; tumour with pleural nodules or malignant pleural or pericardial effusion³

M1b: Distant metastasis

Notes:

1. The uncommon superficial spreading tumour of any size with its invasive component limited to the bronchial wall, which may extend proximal to the main bronchus, is also classified as T1a.

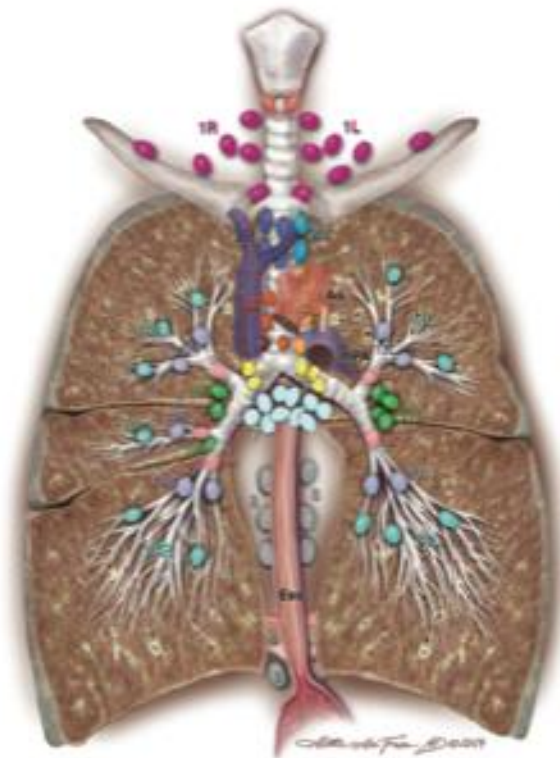
2. T2 tumours with these features are classified T2a if 5 cm or less or if size cannot be determined, and T2b if greater than 5 cms but not larger than 7 cms.

3. Most pleural (pericardial) effusions with lung cancer are due to tumour. In a few patients, however, multiple microscopical examinations of pleural (pericardial) fluid are negative for tumour, and the fluid is non-bloody and is not an exudate. Where these elements and clinical judgment dictate that the effusion is not related to the tumour, the effusion should be excluded as a staging element and the patient should be classified as M0.

Stage Grouping

Stage	T	N	M
Occult carcinoma	Tx	N0	M0
Stage 0	Tis	N0	M0
Stage IA	T1a,b	N0	M0
Stage IB	T2a	N0	M0
Stage IIA	T2b T1a,b T2a	N0 N1 N1	M0 M0 M0
Stage IIB	T2b T3	N1 N0	M0 M0
Stage IIIA	T1a,b T2a,b T3 T4	N2 N1,N2 N0,N1	M0 M0 M0
Stage IIIB	T4 any T	N2 N3	M0 M0
Stage IV	any T	any N	M1

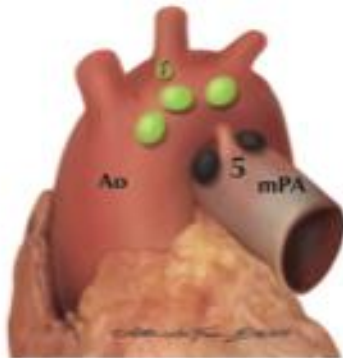
International Association for the Study of Lung Cancer Nodal Chart with Stations and Zones



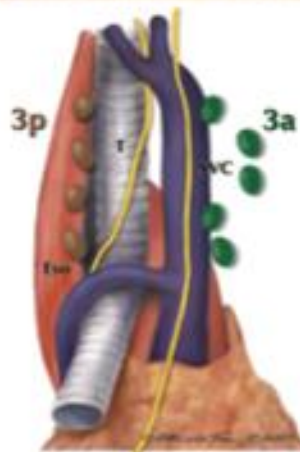
Supraclavicular zone
 1 Low cervical, supraclavicular, and sternal notch nodes

SUPERIOR MEDIASTINAL NODES
Upper zone
 2R Upper Paratracheal (right)
 2L Upper Paratracheal (left)
 3a Prevascular
 3p Retrotracheal
 4R Lower Paratracheal (right)
 4L Lower Paratracheal (left)

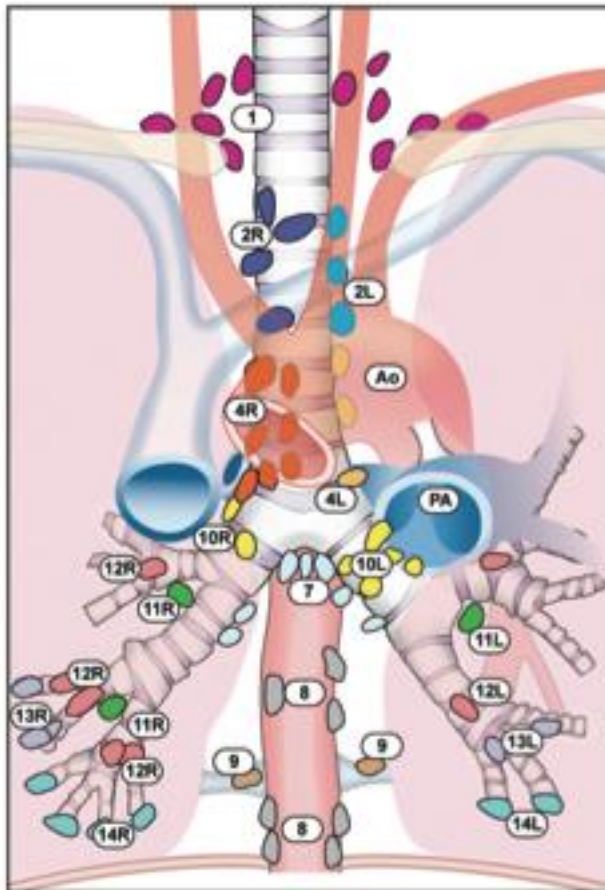
AORTIC NODES
AP zone
 5 Subaortic
 6 Para-aortic (ascending aorta or phrenic)



INFERIOR MEDIASTINAL NODES
Subcarinal zone
 7 Subcarinal
Lower zone
 8 Paraesophageal (below carina)
 9 Pulmonary ligament



N1 NODES
Hilar/Interlobar zone
 10 Hilar
 11 Interlobar
Peripheral zone
 12 Lobar
 13 Segmental
 14 Subsegmental



Supraclavicular zone

- 1 Low cervical, supraclavicular, and sternal notch nodes

SUPERIOR MEDIASTINAL NODES

Upper zone

- 2R Upper Paratracheal (right)
- 2L Upper Paratracheal (left)
- 3a Prevascular
- 3p Retrotracheal
- 4R Lower Paratracheal (right)
- 4L Lower Paratracheal (left)

AORTIC NODES

AP zone

- 5 Subaortic
- 6 Para-aortic (ascending aorta or phrenic)

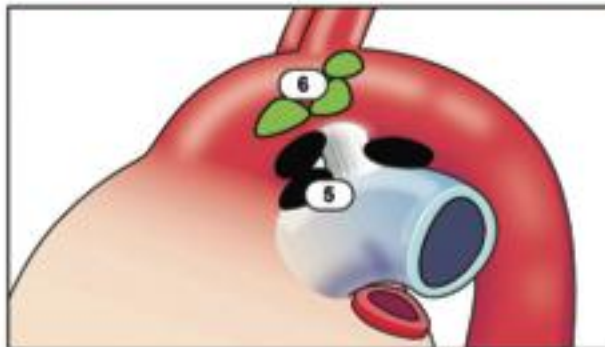
INFERIOR MEDIASTINAL NODES

Subcarinal zone

- 7 Subcarinal

Lower zone

- 8 Paraesophageal (below carina)
- 9 Pulmonary ligament



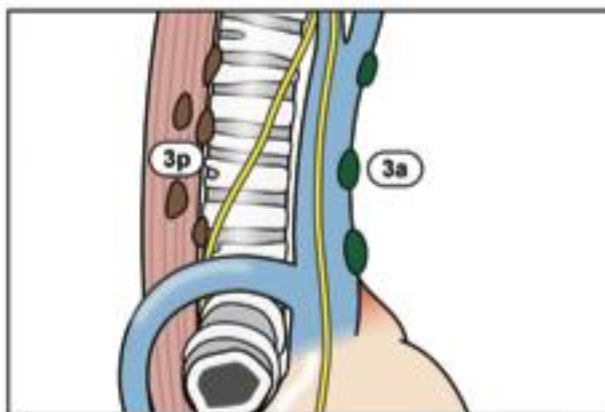
N1 NODES

Hilar/Interlobar zone

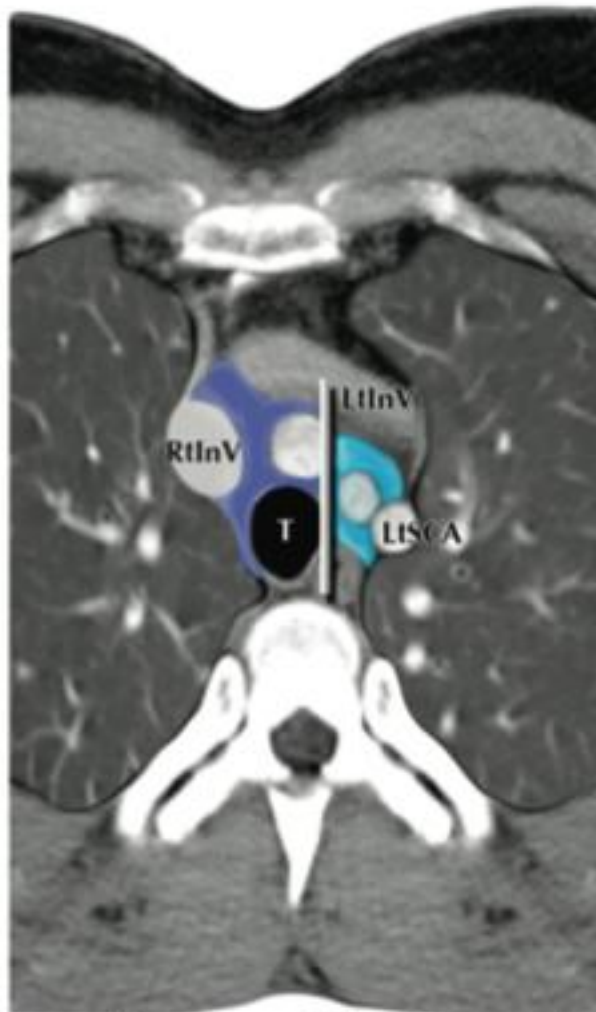
- 10 Hilar
- 11 Interlobar

Peripheral zone

- 12 Lobar
- 13 Segmental
- 14 Subsegmental



Axial #1



Alotta Spa Frasin MD © 2008

2R

2L

Abbreviations:

Ao – aorta

Az – azygos vein

Eso – oesophagus

InV – innominate vein

LLLB – left lower lobe bronchus

LtInV – left innominate vein

LtMB – left mainstem bronchus

LtPA – left pulmonary artery

LtSCA – left subclavian artery

LtSPV – left superior pulmonary vein

mPA – main pulmonary artery

RtInV – right innominate vein

RtMB – right mainstem bronchus

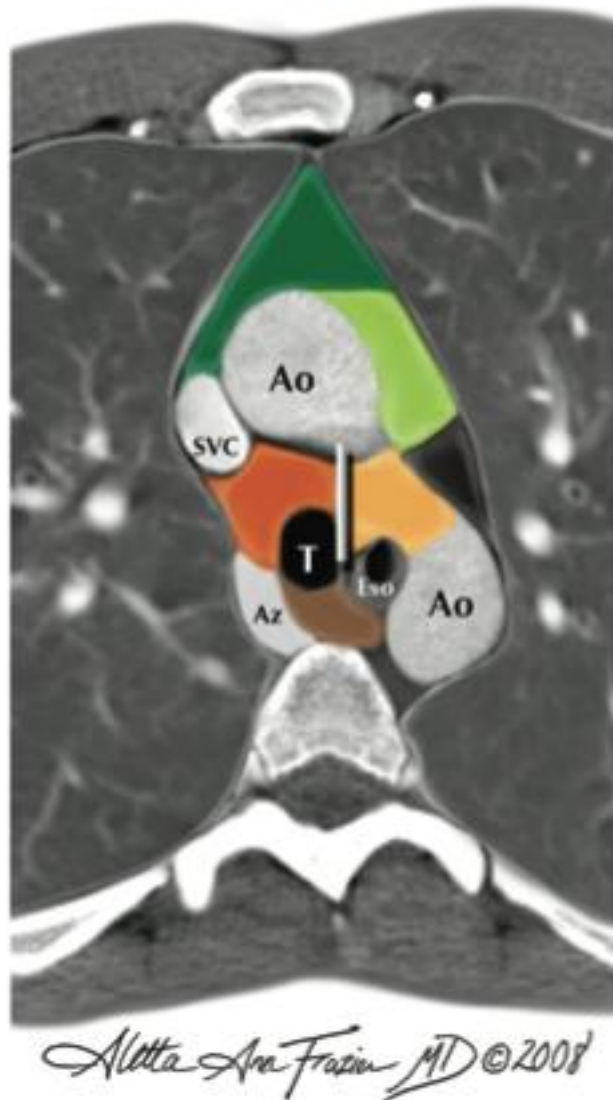
RtPA – right pulmonary artery

LtPA – left pulmonary artery

SVC – superior vena cava

T – trachea

Axial #2



Abbreviations:

Ao – aorta

Az – azygos vein

Eso – oesophagus

InV – innominate vein

LLLB – left lower lobe bronchus

LtInV – left innominate vein

LtMB – left mainstem bronchus

LtPA – left pulmonary artery

LtSCA – left subclavian artery

LtSPV – left superior pulmonary vein

mPA – main pulmonary artery

RtInV – right innominate vein

RtMB – right mainstem bronchus

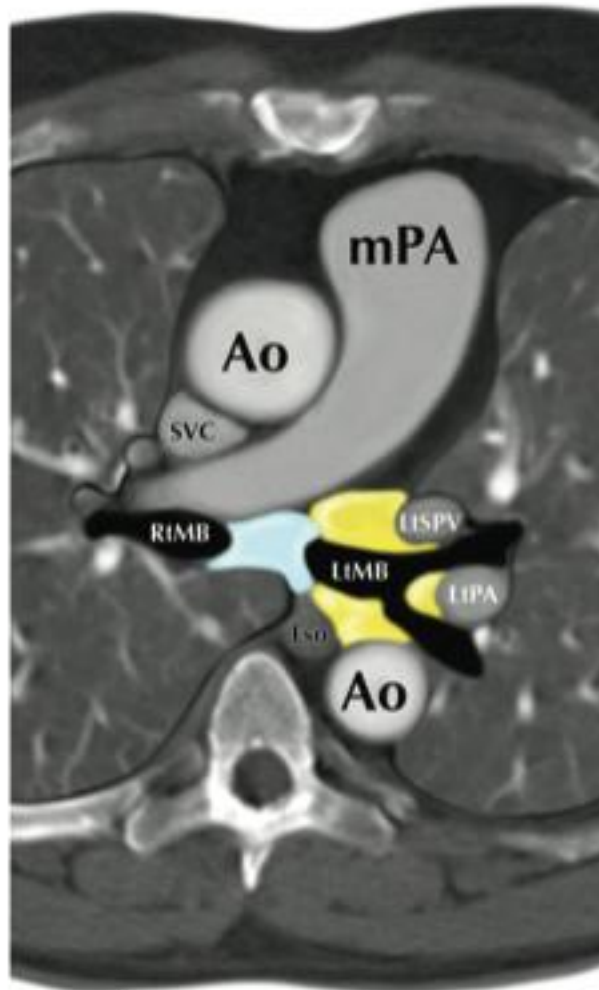
RtPA – right pulmonary artery

LtPA – left pulmonary artery

SVC – superior vena cava

T – trachea

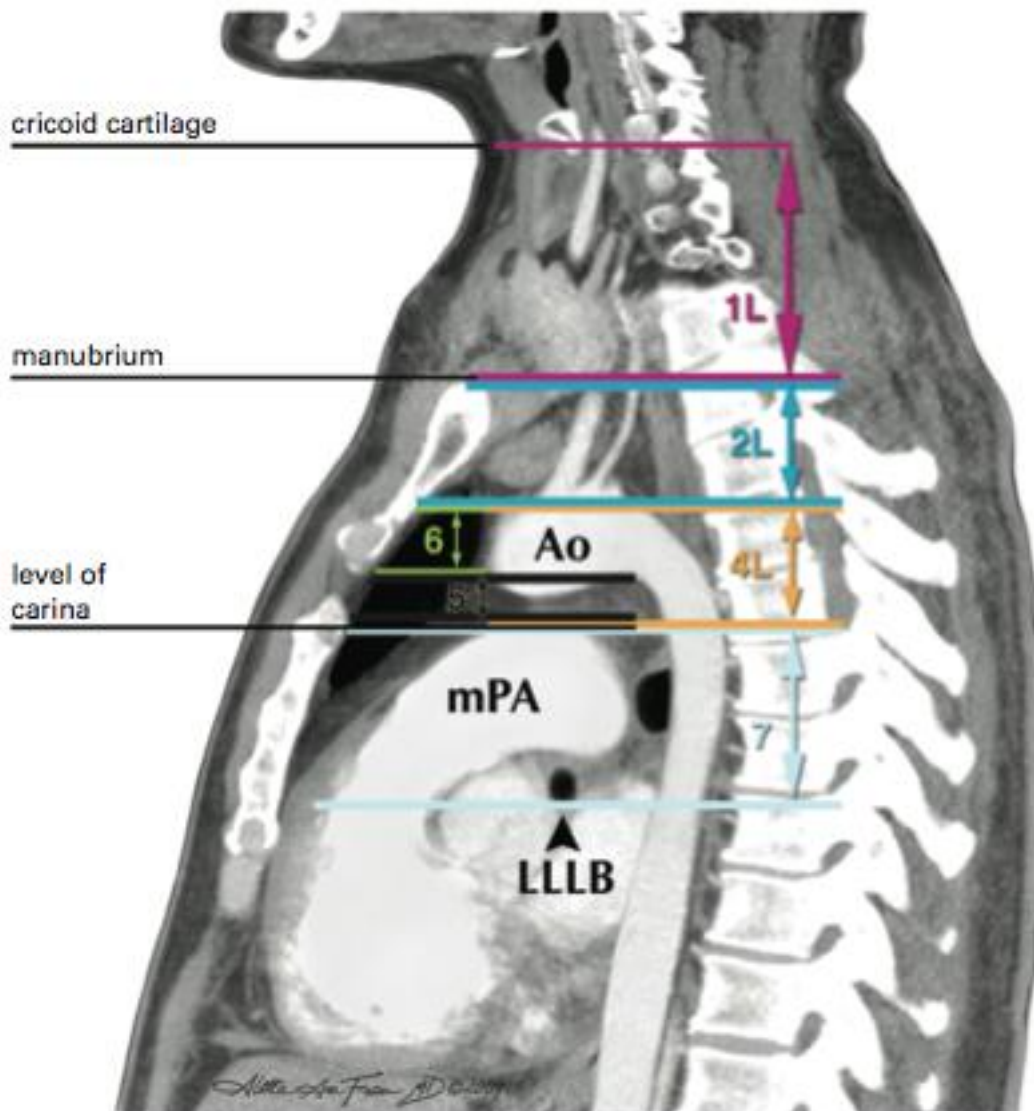
Axial #3



Alletta Ann Frasin MD ©2008



Saggital Left



Abbreviations:

Ao – aorta

Az – azygos vein

Eso – oesophagus

InV – innominate vein

LLLB – left lower lobe bronchus

LtInV – left innominate vein

LtMB – left mainstem bronchus

LtPA – left pulmonary artery

LtSCA – left subclavian artery

LtSPV – left superior pulmonary vein

mPA – main pulmonary artery

RtInV – right innominate vein

RtMB – right mainstem bronchus

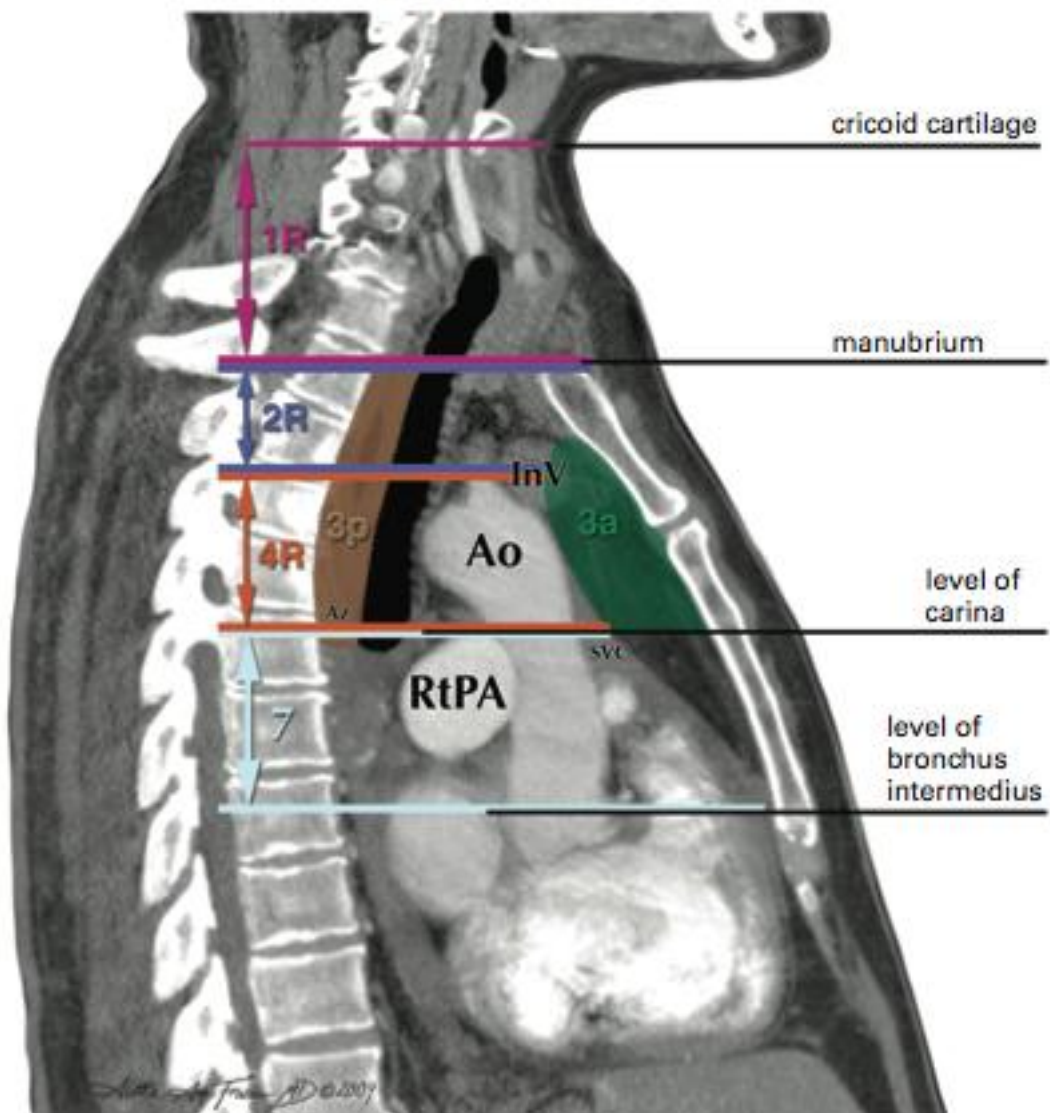
RtPA – right pulmonary artery

LtPA – left pulmonary artery

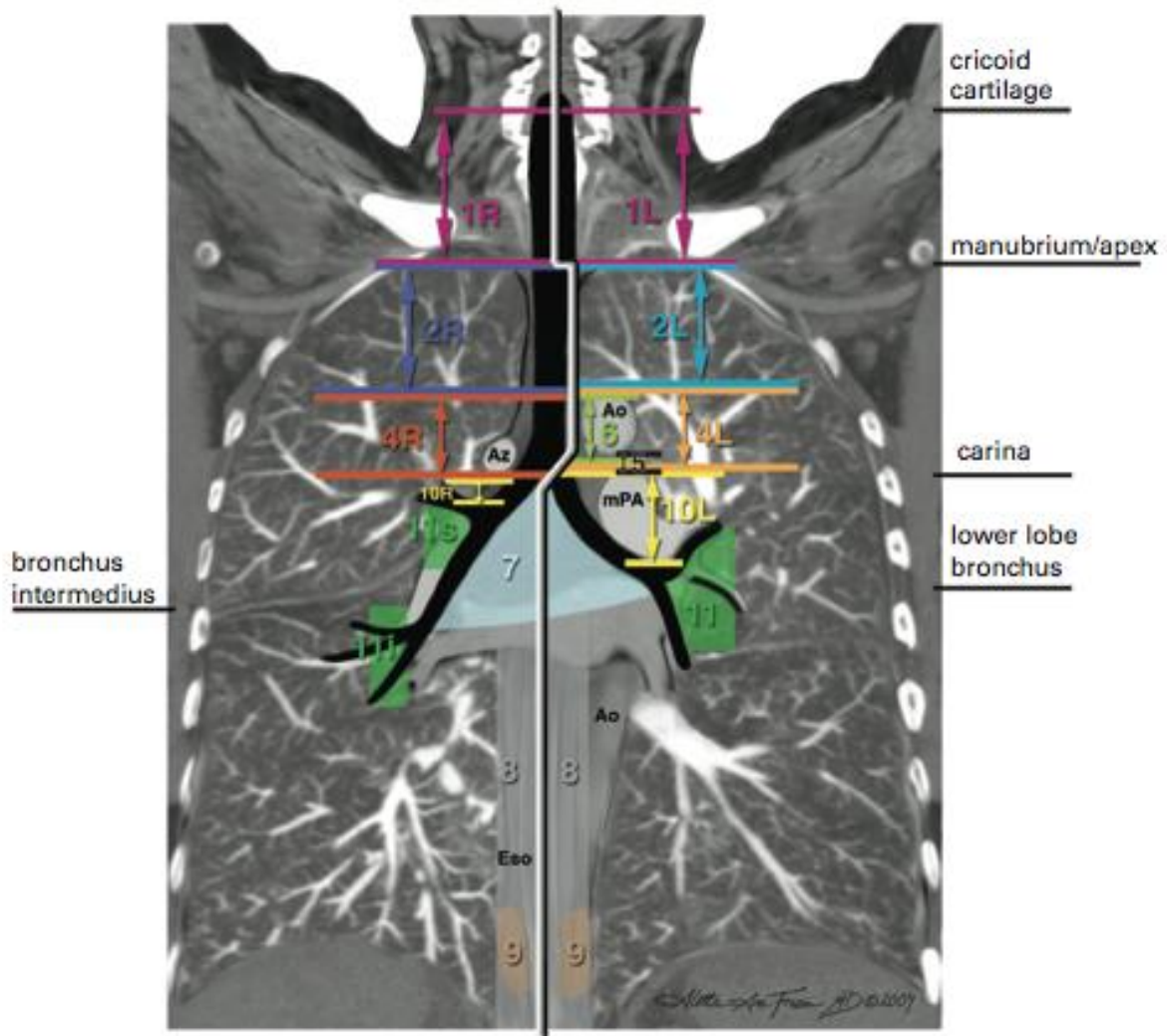
SVC – superior vena cava

T – trachea

Saggital Right



Coronal



Ao – aorta
 Az – azygos vein
 Eso – oesophagus
 InV – innominate vein
 LLLB – left lower lobe bronchus
 LtInV – left innominate vein
 LtMB – left mainstem bronchus
 LtPA – left pulmonary artery

LtSPV – left superior pulmonary vein
 mPA – main pulmonary artery
 RtInV – right innominate vein
 RtMB – right mainstem bronchus
 RtPA – right pulmonary artery
 LtPA – left pulmonary artery
 SVC – superior vena cava
 T – trachea

2 BEHANDELING VAN HET KLEINCELLIG LONGCARCINOOM

2.1 INLEIDING

Dit protocol behandelt de kleincellige longtumoren. In bijzonder de “mixed” tumoren (gemengd NSCLC/SCLC): steeds behandeling als SCLC. Alle overige types vallen buiten dit protocol.

De diagnose wordt bij voorkeur gesteld op een biopsie. Indien dit niet mogelijk is, kan de diagnose ook op cytologie gesteld worden, met inachtneming van de differentiaal diagnose met andere tumoren.

2.2 STAGERING

TNM classification (2009) (zie protocol Niet-kleincellig bronchuscarcinoom)

In de praktijk :

- Limited disease: hemithorax waar de tumor ligt, mediastinum met bilaterale lymfeklieren, bilaterale supraclaviculaire lymfeklieren, ipsilaterale pleura-effusie (ook als het vocht cytologisch positief is)
- Extensive disease: elke verdere uitbreiding

2.3 DIAGNOSTIEK

2.3.1 Tumorstagering

- anamnese (aantal pakjaren, beroepsaspecten (o.a. asbest)) en klinisch onderzoek (WHO score (zie bijlage) en gewichtsverandering (% in laatste 3 mnd))
- bloedonderzoek (hematologie, leverfuncties, nierfuncties, CEA, NSE)
- RX thorax face+profiel
- CT thorax
- bronchoscopie met histologie
- longfunctie (volumes, diffusie, bloedgassen), EKG

Alleen op indicatie:

- pleurapunctie of –biopsie voor verkrijgen histologie
- transthoracale punctie onder CT of TBNA of EBUS
- transoesofagale echografie (EUS)

2.3.2 Screening op metastasen

- klinisch onderzoek (palpatie lymfeklieren, lever)
- botscan
- CT hersenen of bij voorkeur MRI hersenen
- CT abdomen

Alleen op indicatie:

- EUS of EBUS fijne naaldaspiratie
- mediastinoscopie
- pleuroscopie
- PET scan
- MRI lever/bijnieren, wervelzuil of schedel
- punktie lever of bijnier

2.4 MULTIDISCIPLINAIRE BEHANDELING

2.4.1 Algemene beleidslijn kleincellige longcarcinomen

Limited disease (pleuravocht met negatieve cytologie):

Concomitante chemoradiatie:

- behandeling van eerste keuze vanwege de hogere responsen t.o.v. sequentiële chemoradiatie
- start radiotherapie:
 - goede respons op de chemotherapie start radiotherapie gelijktijdig met de 2^e kuur
 - minder goede respons (nog te groot restvolume na 1^e kuur): in overleg met de radiotherapeut kan beslist worden om de radiotherapie uit te stellen tot de 3^e cyclus of zelfs tot na de chemotherapie (4 cycli)
 - geen respons op 4 cycli chemotherapie: palliatieve radiotherapie overwegen

Sequentiële chemoradiatie:

- indien de behandelend longarts de combinatie chemoradiatie te toxisch acht voor de patiënt kan de radiotherapie ook gegeven worden na beëindigen van de chemotherapie
- herevaluatie na 4-6 cycli chemotherapie:
 - bij respons of stabiele ziekte: radiotherapie met curatieve intentie
 - bij progressieve ziekte: radiotherapie met palliatieve intentie overwegen

Pancraniële radiotherapie:

- bij bereiken van respons: adjuvante profylactische hersenbestraling

Limited disease (pleuravocht met positieve cytologie):

- sequentiële chemoradiatie indien het vocht verdwijnt tijdens/na de chemotherapie
- indien het vocht niet verdwijnt: behandelen als extensive disease

Extensive disease

- chemotherapie (carboplatin en etoposide d1,2,3 q3 w)
na 2 cycli herevaluatie met RX of CT thorax:
 - bij complete respons doorgaan tot 4 cycli
 - bij partiële respons doorgaan tot 6 cycli
 - bij geen respons of progressie : palliatieve radiotherapie overwegen
- profylactische pancraniële irradiatie indien respons op de 1ste-lijnschemotherapie
- palliatieve radiotherapie op indicatie

NB Ook bij *vena-cava-superior-syndroom* en *hersenenmetastasen* kan er eerst gestart worden met chemotherapie.

Recidief :

- sensitief recidief = recidief meer dan 3 maanden na het uitvoeren van de laatste therapie : herhalen van de initiële gegeven chemotherapie
- resistent recidief = recidief binnen 3 maanden na beëindigen van de therapie:
palliatie

CHIRURGIE

Enkel bij T1-2, N0: in de praktijk vaak toevallige vondst na resectie van coin lesion. Steeds nabehandeling met cisplatinum-gebaseerde chemotherapie en profylactische pancraniële irradiatie.

RADIOTHERAPIE

Locoregionale radiotherapie met curatieve intentie

Limited disease:

locoregionale radiotherapie in hoge dosis

Techniek en dosis

- bestraling van de primaire longtumor (postchemotherapie volume) en de mediastinale klieren en ipsilaterale supraclaviculaire klieren
- dosis: 50-52 Gy in 5 w
- bij partiële respons ev. boost tot 60 Gy op resterende tumor overwegen (alleen bij sequentiële chemoradiatie, niet concomitant)
- bij concomitante chemoradiatie wordt de pancraniële radiotherapie uitgesteld tot na de chemotherapie

Extensive disease:

geen standaard behandeling, radiotherapie met palliatieve intentie overwegen

Pancraniële radiotherapie

limited disease in complete remissie en bij extensive disease met respons na chemotherapie :

- standaard behandeling: 15x2 Gy of 10 x 2,5 Gy pancraniëel, te starten 2 w na de laatste chemotherapie (binnen 2 mnd na stoppen van de radiotherapie op de long)

Palliatieve radiotherapie

Indicatie individueel te bepalen:

- radiotherapie voor tumor- of symptoomcontrole op gemetastaseerde locaties, vooral op klinische indicatie
- hersenmetastasen
- bij compressie (vena cava superior syndroom, obstructie oesofagus of bronchus)
- bij bloedingen
- bij pijn (botmetastasen, ingroei in omliggende structuren)

Dosis:

- afhankelijk van de aard en lokalisatie van het doelvolumen en afhankelijk van de conditie en levensverwachting van de patiënt
- vele schema's mogelijk van 1x8 Gy tot 13x3 Gy

CHEMOTHERAPIE

Limited disease

De standaardbehandeling is:

- Cisplatin 25 mg/m² dag 1,2,3 om de 3 weken of 75 mg/m² d1
- Etoposide 100 mg/m² dag 1,2,3 om de 3 weken

Het aantal cycli is 4-6 (zie onder *multidisciplinaire behandeling*)

Extensive disease

1^e lijn

- Carboplatin AUC 5 dag 1 om de 3 weken
- Etoposide 100 mg/m² dag 1,2,3 om de 3 weken

Het aantal cycli is 4-6 (zie onder *multidisciplinaire behandeling*)

2^e lijn

- Topotecan 2,3 mg/m² dag 1-5 om de 3 weken (tabletten van 0,25 en 1 mg) te starten binnen de 45 tot 180 dagen na de laatste chemotherapie.

Recidief na 3-6 maanden:

- herhaling van 1^e lijns chemotherapie

3. BEHANDELING VAN HET MESOTHELIOOM

INLEIDING

Dit protocol behandelt het mesothelioom. Alle overige types vallen buiten dit protocol.

WHO-CLASSIFICATIE 1999 VAN MESOTHELIALE TUMOREN (categorie 3).

3.1. BENIGNE

3.1.1. Adenomatoïde tumor

3.2. MALIGNE MESOTHELIOOM

3.2.1. Epitheloid mesothelioom

3.2.2. Sarcomatoid mesothelioom

3.2.2.1. Desmoplastisch mesothelioom

3.2.3. Bifasisch mesothelioom

3.2.4. Andere

CAVE: differentiatie met adenocarcinoom

Steeds bespreking met mesothelioomcommissie welke regelmatig samenkomt te Gent.

DIAGNOSTIEK

Anamnese:

- toegenomen dyspneu
- vaak pijnproblematiek

Technische onderzoeken:

- Rx en CT-thorax: pleurale verbredingen, verkalkte plaques, vaak pleuravocht
- PET scan op indicatie: hoge sensitiviteit bij twijfel over pleurale verbredingen
- pleurabiopsie via pleuroscopie of blinde-naaldbiopsie

Meer dan 80% associatie met **asbest** (aanvraag Fonds voor Beroepsziekten; cytologisch specimen is onvoldoende als bewijs)

MULTIDISCIPLINAIRE BEHANDELING

Standaard behandeling:

- radiotherapie op de insteekplaatsen (bijv. 1 x 8 Gy of 3 x 5 Gy)

T1T2 N0 M0, Stadium I

Zeer zeldzaam:

- extrapleurale pneumonectomie en chemoradiatie: wegens hoge mortaliteit (tot 30%) alleen in trialverband
- standaardbehandeling als stadium II tumoren

Stadium II,III,IV

Meerderheid van de gevallen

Opties:

- pleuroscopische talcage, soms een tweede maal te herhalen

- chemotherapie

1. Eerste-lijns chemotherapie

- a. Pemetrexed (Alimta®), altijd in combinatie met cisplatinum
 - i. Pemetrexed 500 mg/m² om de 3 w
 - ii. cisplatinum 80 mg/m² om de 3 w

Terugbetaling van pemetrexed is enkel mogelijk in combinatie met cisplatinum, Karnofsky $\geq 80\%$ en alleen voor mesotheliomen van het epitheliode type; patiënten mogen geen voorafgaande andere chemotherapie hebben gehad.

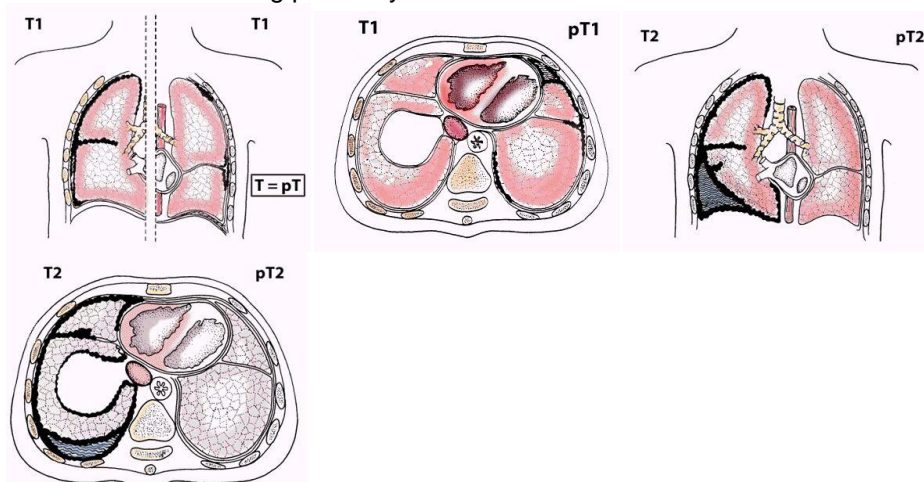
- cisplatinum: 80 mg/m², dag 1 q3 w of carboplatinum 5 AUC dag 1 q3 w
 - gemcitabine 1250 mg/m², dag 1,8 q 3w (alleen 2^e lijns, let op is niet terugbetaald voor deze indicatie)
- pijnbehandeling

STAGING

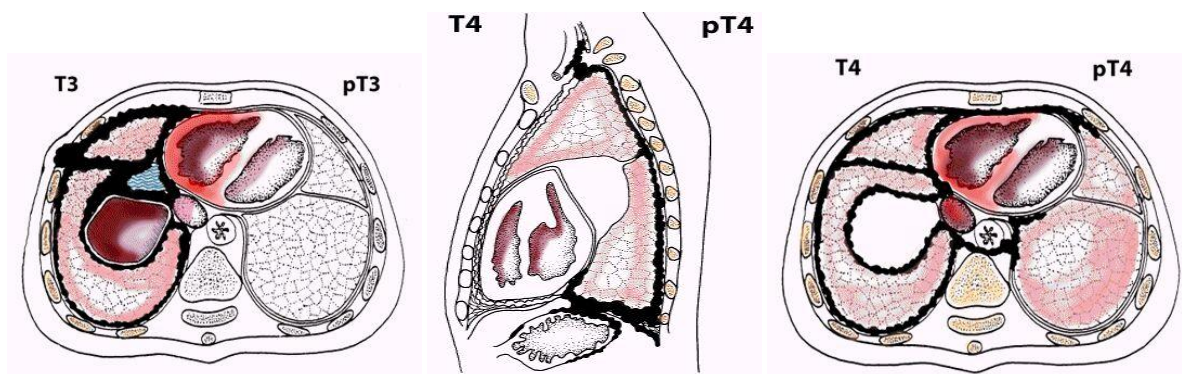
TNM classification (2002):

T primary tumour

- Tx Primary tumor cannot be assessed
- T0 No evidence of primary tumour
- T1 Tumour involves ipsilateral parietal pleura, with or without focal involvement of visceral pleura
- T1a tumour involves ipsilateral parietal (mediastinal, diaphragmatic) pleura. No involvement of visceral pleura
- T1b tumour involves ipsilateral parietal (mediastinal, diaphragmatic) pleura with focal involvement of the visceral pleura
- T2 Tumour involves any ipsilateral pleural surfaces, with at least one of the following:
 - confluent visceral pleural tumour (including the fissure)
 - invasion of diaphragmatic muscle
 - invasion of lung parenchyma

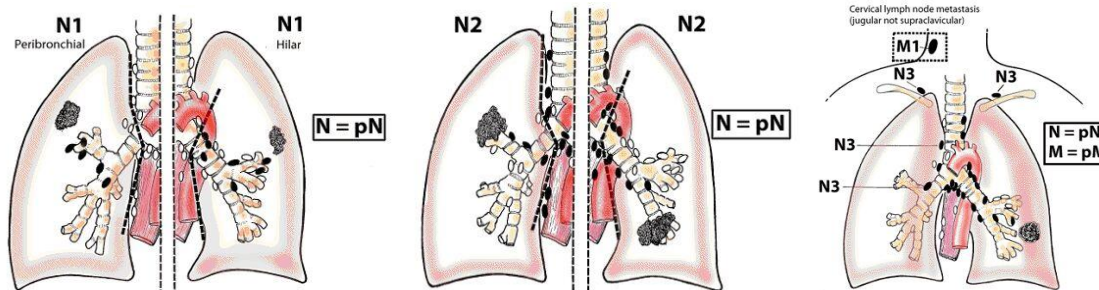


- T3 Tumour involves any ipsilateral pleural surfaces, with at least one of the following:
 - invasion of endothoracic fascia
 - invasion into mediastinal fat
 - solitary focus of tumour invading soft tissues of the chest wall
 - non-transmural involvement of the pericardium
- T4 Tumour involves any ipsilateral pleural surfaces, with at least one of the following:
 - diffuse or multifocal invasion of soft tissues of chest wall
 - any involvement of rib
 - invasion through diaphragm to peritoneum
 - invasion of any mediastinal organ(s)
 - direct extension to contralateral pleura
 - invasion into the spine
 - extension to internal surface of pericardium
 - pericardial effusion with positive cytology
 - invasion of myocardium
 - invasion of brachial plexus
- pT pathological tumour classification
 - the pT categories correspond to the T categories



N regional lymph nodes

- Nx Regional lymph nodes cannot be assessed
- N0 No regional lymph node metastasis
- N1 Metastasis in ipsilateral peribronchial an/or ipsilateral hilar lymph nodes, including involvement by direct extension
- N2 Metastasis in subcarinal lymph node(s) and/or ipsilateral internal mammary or mediastinal lymph node(s)
- N3 Metastasis in contralateral mediastinal, internal mammary, or hilar node(s) and/or ipsilateral or contralateral scalene or supraclavicular lymph node(s)



pN pathological lymph nodes
 the pN categories correspond to the N categories; histological examination of hilar and mediastinal lymphadenectomy specimen(s) will ordinarily include 6 or more lymph nodes

M distant metastasis

- Mx Presence of distant metastasis cannot be assessed
- M0 No distant metastasis
- M1 Distant metastasis
- pM pathological metastasis
 the pM categories correspond to the M categories

Stage grouping:

TNM

Stage IA	T1a	N0	M0
Stage IB	T1b	N0	M0
Stage II	T2	N0	M0
Stage III	T1T2	N1N2	M0
	T3	N0-2	M0
Stage IV	T4	any N	M0
	any T	N3	M0
	any T	any N	M1

Butchart stadiëring

Stage	Manifestation
I	Tumor confined within the capsule of the parietal pleura, i.e. involving only the ipsilateral pleura, lung, pericardium, and diaphragm
II	Tumor involving chest wall or mediastinal structures; possible lymph node involvement inside the chest
III	Tumour penetrating diaphragm tot involve the peritoneum; contralateral pleural involvement; lymph node involvement outside the chest
IV	Distant bloodborne metastases

4. BEHANDELING VAN HET MALIGNE THYMOOM

INLEIDING

Dit protocol behandelt het maligne thymoom. Alle overige types vallen buiten dit protocol.

Cellulaire classificatie:

- corticale vorm: meer agressief
- medullaire vorm
- gemengde vorm

Het gekapseld of niet ingekapseld zijn (30 tot 40%) bepaalt vooral de agressiviteit van de tumor.

Differentiaal diagnose:

- thymuscarcinoom
- kiemceltumoren
- lymfomen
- carcinoïden
- neurogene tumoren

DIAGNOSTIEK

De CT-thorax en vooral de MRI-thorax kunnen de differentiële diagnose bevorderen en een goede inschatting geven van de invasiediepte (maar niet definitief bepalen). Er is mogelijk een rol voor de PET scan.

Punctie van de tumor vermijden omdat het kapsel dan wordt doorbroken

Consult neurologie: opsporen myasthenia gravis (spijtstaal voor antiacetylcholine esterase-receptorbepaling)

STAGING

Niet-invasief:

tumor is beperkt tot de thymus klier en blijft binnen het fibreuze kapsel

Invasief:

door het kapsel in het vet of pleura

TNM classification (2002): niet van toepassing

Classificatie volgens Masaoka

stadium	Masaoka (1981)
I	macroscopically completely encapsulated microscopically no capsular invasion
IIA	macroscopic invasion into surrounding fatty tissues or mediastinal pleura
IIB	microscopic invasion into the capsule
III	macroscopic invasion into a neighboring organ (e.g. pericardium, great vessels or lung)
IVA	pleural or pericardial dissemination
IVB	hematogenous or lymphogenous metastases

General thoracic surgery, 5th edition, vol 2, eds. TW Shields, J LoCicero, RB Ponn, Lippincott 2000

MULTIDISCIPLINAIRE BEHANDELING

Niet-invasief maligne thymoma

Chirurgische resectie:

goed omkapseld en volledig verwijderd: kans op recidief is kleiner dan 2%. Geen nabehandeling nodig

Invasief maligne thymoma

Operabel

Chirurgische resectie:

“En bloc” resectie indien mogelijk

Postoperatieve radiotherapie:

betere lokale controle en overleving

overwegen bij:

- kapselinvasie
- onvolledige resectie

Inoperabel

wegens

- medische redenen
- ernstige invasie van omliggende organen
- metastasen op afstand

Radiotherapie

indien medisch/technisch mogelijk tot 60 Gy

Chemotherapie:

Er is geen standaard chemotherapie voor het maligne thymoom. Patiënten dienen bij voorkeur in klinische trials behandeld te worden. Indien geen trials open zijn, dient de patiënt na bespreking in het multidisciplinair team volgens de laatste medische gegevens behandeld te worden.

5. BRONCHIAAL CARCINOÏD TUMOREN

INLEIDING

Zeldzame (2% van de primaire bronchuscarcinomen), laaggradige traaggroeiende neuro-endocriene tumor, meestal centraal groeiend, sterk gevasculariseerd.

Geen verband met roken.

Groeit dikwijls endobronchiaal als een 'poliep', maar kan ook sterk in de diepte infiltreren (is dan moeilijk bronchoscopisch te eradiceren)

DIAGNOSTIEK

Klinisch vooral hemoptoe, bronchusobstructie met recidiverende pneumonie of hoesten.

Verschillende zeldzame paraneoplastische syndromen zoals Cushingsyndroom (ACTH), acromegalie (GH) of carcinoïdsyndroom (5HT, mogelijk zonder levermeta's!) mogelijk.

Tumorstaging

- diagnose meestal via bronchoscopie met histologie (cytologie onvoldoende)
- RX thorax
- HRCT thorax (invasie en LN)
- longfunctie; EKG
- bloedonderzoek met hemato, lever- en nierfunctie, CEA en NSE

Onderscheid tussen:

A) typisch carcinoïd: zeldzame mitosen (<2/ 2 mm²)
geen necrose

10 % regionale klieren (weinig invloed op prognose ??)
3 % metastasen op afstand
90 % tienjaarsoverleving na volledige resectie

B) atypisch carcinoïd: architecturale desorganisatie
necrose
meer mitosen (2-10/ 2 mm²)
cytologische atypie alleen niet voldoende

30-60 % regionale klieren (ongunstigere prognose)
10-20 % metastasen op afstand
iets mindere tienjaarsoverleving 60-70%
iets frequenter perifeer gelegen
soms op biopsie moeilijk te onderscheiden van SCLC

Screening op metastasen (vooral bot, lever en bijnier)

-in principe carcinoïd stagen zoals NSCLC (zie aldaar)

-in geselecteerde gevallen: Somatostatine-receptor-scintigrafie (Octreotide-scan): opsporen van metastasen en recidief (zeer specifiek !!)

BEHANDELING:

Steeds multidisciplinair bespreken.

Typisch carcinoïd

-centraal gelegen en niet in diepte groeiend: lokale therapie met laser of cauterisatie en controle na 4-6 weken d.m.v. HRCT, bronchoscopie +/- echoendoscopie met biopten.

-centraal gelegen en in diepte doorgroeiend: conservatieve heekkundige resectie (zoals sleeve-resectie) aangewezen, desnoods na aanvankelijke debulking met laser.

-perifeer gelegen: stagen en behandelen zoals NSCLC.

-gemetastaseerd of inoperabel (zelden): zie atypisch carcinoïd

Atypisch carcinoïd

-operabel: behandelen met volledige resectie en LN-resectie zoals NSCLC; bij N2 adjuvante chemo te overwegen, bijv.. cisplatinum-etoposide.

-inoperabel: behandeling zoals SCLC met platinum-Etoposide of streptozotocine-gebaseerde chemotherapie te overwegen; radiotherapie weinig effectief

-unieke metastase metastasectomie overwegen.

Palliatie van carcinoïd

-interferon alfa

-somatostatine-analogen

-leverembolisatie bij symptomatische levermeta's

6. SULCUS SUPERIOR EN PANCOAST TUMOREN

DEFINITIES

- sulcus superior tumor: tumor van de apex van de long met invasie van 1^e-3^e rib en pijn in dermatomen C8, T1 en T2
- pancoast tumor: sulcus superior tumor met:
 1. zwakte/atrofie van de handspieren, krachtsverlies, voosheid of
 2. Horner syndroom (sympaticus, ganglion stellatum)
 - ptosis bovenste ooglid
 - miosis
 - enophthalmie
 - anhydrosis

STAGERING

- conform NSCLC
- altijd MRI thorax voor bepaling van de uitgebreidheid van het letsel (doorgroei in thoraxwand en/of plexus): cave 30-40% vals-positieve of vals-negatieve uitslag)

T3 tumor	thoraxwandinvasie
T4 tumor	invasie van de plexus brachialis invasie van het mediastinum invasie van het wervellichaam

THERAPIE

T3 T4 N0 N1 M0 (negatieve mediastinoscopie): schema Rush, SWOG 9416 (in functie van de algemene conditie van de patiënt)

- inductie chemotherapie:
 - cisplatinum 50 mg/m² d 1,8,29,36
 - etoposide 50 mg/m² d 1-5,29-33
- radiotherapie 45 Gy/25#, te starten op dag 2
 - *herevaluatie: (CT thorax, CT hersenen, PET scan, LFO, ev. botscan)*
- chirurgie: in principe een “uitgebreide *en bloc*” resectie 3-5 w na de laatste therapie
- postoperatieve chemotherapie (2 cycli)
- geen postoperatieve radiotherapie

T3 T4 N2 M0

- zie algemeen protocol NSCLC

7. BEHANDELING VAN HET VENA CAVA SUPERIOR SYNDROOM

INLEIDING

Dit protocol behandelt het Vena Cava Superior syndroom.

DIAGNOSTIEK

Het vena-cava-superiorsyndroom (VCSS) is een klinische diagnose, geen radiologische.

Hoewel het VCSS vaak beschouwd wordt als een medische urgentie, is dit zelden het geval. Het verdient aanbeveling eerst de oorzaak op te sporen en de histologie vast te stellen, ev. met mediastinoscopie. De palliatieve behandeling kan direct gestart worden, te beginnen met corticoïden.

MULTIDISCIPLINAIRE BEHANDELING

Kleincellig carcinoom

Chemotherapie

Ondanks het feit dat de tumor goed reageert op radiotherapie is in geval van VCSS bij het kleincellig bronchuscarcinoom de voorkeursbehandeling chemotherapie.

Niet-kleincellig carcinoom

Radiotherapie

- 10-13 x 3 Gy of ev. een korter schema, afhankelijk van de conditie en levensverwachting van de patiënt

Recidief na chemotherapie en/of radiotherapie

Plaatsing van endovasculaire stent

8. BEHANDELING VAN DUBBELE TUMOREN

Bij 0.5% van alle NSCLC komt een synchronoon tumoraal letsel voor (komt meer voor bij plaatepitheelcelcarcinoom)

1. multipele letsels in de primaire tumorlob = T3
2. letsel in een andere ipsilaterale lob = T4
3. letsel in contralaterale kwab = M1a

Multipele synchrone tumoren moeten beschouwd worden als aparte tumoren en apart gestadiëerd en behandeld worden (ongeveer 1 op 7 patiënten).

CAVE: een op drie patiënten hebben gemengde letsels: benigne en maligne!

BEHANDELING

Chirurgie (pneumonectomie of bilaterale thoracotomie in 2 tijden) van de 2 verdachte letsels is acceptabel mits agressieve stadiëring (inclusief mediastinoscopie).

Vaak is de anatomopathologie van het tweede letsel pas peroperatief bekend.

T3N0 = st IIB en T3N1 = st IIIA

- Heelkunde
- adjuvante chemotherapie bij fitte patiënten te overwegen
- adjuvante radiotherapie bij R1 of R2 resecties (voor uitleg over het begrip R0, R1 of R2 resectie zie hoofdstuk *Chirurgie*); carcinoma *in situ* in de snijrand is geen indicatie voor radiotherapie
- adjuvante radiotherapie bij R0 resecties steeds te bespreken in functie van OK en APD-verslag
- medisch inoperabel: loco-regionale radiotherapie in curatieve opzet (indien mogelijk gezien longfunctie en het doelvolumen van de radiotherapie) eventueel in combinatie met chemotherapie

T3N2 = st IIIA

- inductie chemotherapie (zie onder *chemotherapie NSCLC*), bij voorkeur in studieverband
- evaluatie respons t.h.v. mediastinum door een van de volgende technieken:
 - (re)mediastinoscopie
 - EUS/EBUS
 - exploratieve thoracotomie (alleen indien geen andere optie mogelijk)
- bij complete respons van de mediastinale lymfeklieren (van N2 naar N0) radicale chirurgie te overwegen (complete respons dient bevestigd te worden tijdens de thoracotomie, *cave* pneumonectomie hoge mortaliteit), anders chemoradiatie met curatieve intentie
- bij partiële respons of stabiele ziekte van de mediastinale klieren (persisterende N2) chemoradiatie (voor lokale controle) met curatieve intentie
- adjuvante radiotherapie in curatieve opzet wanneer na chirurgie N2 positieve klieren werden teruggevonden

- alternatief of in geval van niet-resectabele tumor: chemoradiatie zonder chirurgie. Concurrente chemoradiatie geniet de voorkeur zeker bij patiënten met goede performantie status.
- steeds multidisciplinair overleg

T4N0, T4N1 = st IIIA

- chirurgie te overwegen: pneumonectomie of lobectomie met wigresectie nodule in andere aangrenzende kwab. Bij N1 en N0: adjuvante CT te overwegen bij fitte patiënt.

T4N2, T4N3 = st IIIb

- bij voorkeur chemotherapie, radiotherapie zo technisch mogelijk.

M1a door contralaterale nodule:

- als 2 aparte tumoren stageren en eventueel behandelen. Steeds mediastinoscopie om N2 ziekte uit te sluiten. Bij N2 (bewezen via *mediastinoscopie*): geen chirurgie meer en palliatieve therapie overwegen.

9. DE SOLITAIRE PULMONALE NODULE

DEFINITIE

Een solitaire pulmonale nodule is een opaciteit kleiner dan 3 cm, omgeven door normaal longweefsel en zonder geassocieerde atelectase of hilaire opzetting op RX of CT.

De kans op een maligniteit is ongeveer 60% (o.a. afhankelijk van antecedenten, leeftijd, roken, vorm en grootte van het letsel, vetdensiteit op CT).

ETIOLOGIE

Goedaardige oorzaken	Kwaadaardige oorzaken
Infectieuze granulomen	Bronchus carcinoom
Tuberculoom	adenocarcinoom
Histoplasmoom	grootcellig carcinoom
Coccidioïdium	plaveiselepitheelcarcinoom
Hamartoom	kleincellig bronchuscarcinoom
Wegener's granulomatose	Bronchiaal carcinoïd
Reumatoïde longnodule	Longsarcoom
Longabces	Solitaire longmeta
Bronchogene cyste	colon
Arterioveneuze malformatie	nier
Longinfarct	hoofd- en hals tumoren
Lipoom	borst
Amyloïd	sarcomen
Worminfectie met Ascaris	dysgerminomen
Echinococcusyste	schildklier carcinoom
Dirofilariasis	andere

ALGORITME MET GEBRUIK VAN FDG-PET SCAN VOOR LETSELS ≥ 8 MM

Negatief (geen enkele traceropname)

- afwachtende houding met regelmatige controle van CT thorax om de 4 maand gedurende 2 jaar, daarna 1x per jaar
- *cave*: vals-negatieve scan bij carcinoïd tumoren of bij bronchiolo-alveolaircel carcinomen en bij letsels kleiner dan 1 cm
- voor een solitaire pulmonaire nodule met een benigne centrale calcificatie op RX-thorax is geen verdere diagnostische evaluatie noodzakelijk

NB Het vergelijken van de RX met vroegere RX'en is essentieel: een letsel dat in meer dan 2 jaar niet veranderd is, vraagt geen verdere diagnostische evaluatie.

Positief (kans op maligniteit 85%)

- letsels < 8 mm zijn meestal nog niet maligne, ≥ 8 mm meestal maligne
- exploratieve VATS voor oppervlakkige letsels of thoracotomie met vriescoupe wordt voorgesteld na gunstige pré-operatieve evaluatie. Indien maligne: resectie *lege artis*

- *cave*: vals-positieve scan bij granulomateuze aandoeningen (TBC, sarcoïdosis, histoplasmosis, anthracosilicosis en “inflammatoire processen”)
- geen mediastinoscopie als FDG-PET scan negatief is ter hoogte van het mediastinum
- voor operabele patiënten die chirurgie afwijzen is transthoracale naaldaspiratie of transbronchiale naaldbiopsie de voorkeursprocedure om tot een diagnose te komen (Chest, 2003, p.93 S). Voor patiënten die geen kandidaten zijn voor chirurgie, kan transthoracale naaldaspiratie helpen voor een weefseldiagnose (Chest 2003, 93 S).

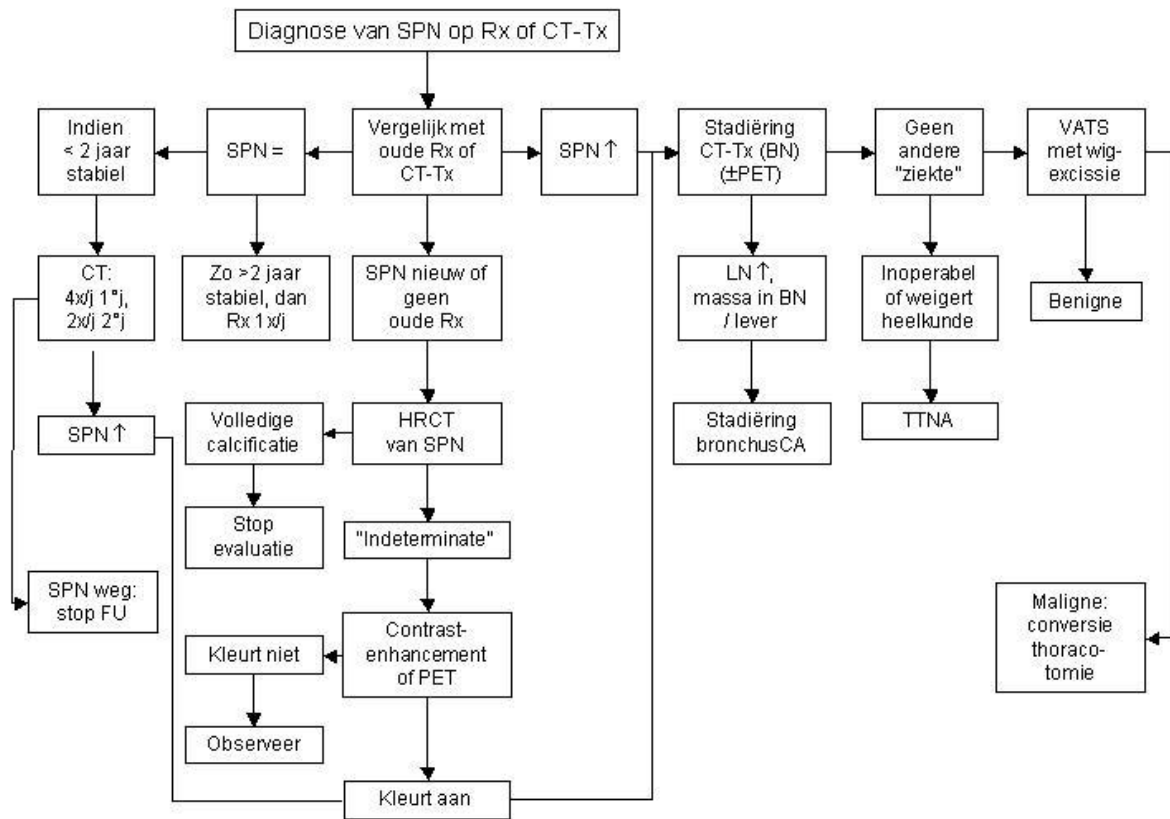
ALGORITME VOOR LETSELS <8MM

Nodule Size (mm)*	Low-Risk Patient [†]	High-Risk Patient [‡]
≤4	No follow-up needed [§]	Follow-up CT at 12 mo; if unchanged, no further follow-up
>4–6	Follow-up CT at 12 mo; if unchanged, no further follow-up	Initial follow-up CT at 6–12 mo then at 18–24 mo if no change
>6–8	Initial follow-up CT at 6–12 mo then at 18–24 mo if no change	Initial follow-up CT at 3–6 mo then at 9–12 and 24 mo if no change
>8	Follow-up CT at around 3, 9, and 24 mo, dynamic contrast-enhanced CT, PET, and/or biopsy	Same as for low-risk patient

NB: Laag risico = weinig of niet gerookt (<100 sigaretten), jonger dan 35 jaar en geen beroepsrisico.

NB: dit algoritme is niet geldig voor letsels met “ground glass attenuation”.

THERAPIE



FOLLOW-UP

observeer: elke 4 maanden controle gedurende 2 jaar, daarna 1x per jaar

10. BEHANDELING VAN HET MALIGNIE PLEURAVOCHT (=M1A)

INLEIDING

Wanneer talcage?:

- vrije luchtwegen (eventueel bronchoscopie)
- WHO < 2
- levensverwachting > 6 weken
- ev. meten van pleurale drukverschil (in cm H₂O) voor en na de evacuerende punctie (maximaal 500 ml of tot een pleurale druk van -10 cm H₂O) gedeeld door de hoeveelheid vocht die is verwijderd in ml = *pleurale elastantie*. *Pleurale elastantie* < 15 cm H₂O/ml.

Volledige ontplooiing van de long is mogelijk: beoordeling via drukverschil of via pleuradrain.

BEHANDELING

Evacuerende pleurapunctie

aspect en diagnose van het vocht en ontplooiing van de long kan worden beoordeeld alsook het klinisch effect.

Plaatsen van pleuradrain (20-28 Ch)

- tijdelijke oplossing
- injectie van talk slurry (3 tot 5 gr talk opgelost in 50-100 ml fysiologisch) als de vochtproductie gestabiliseerd is, dan drain 2 uur afklemmen met positieverandering om de 15' om de slurry te verspreiden. *Cave : pijnstilling.*

Thoroscopische plaatsing van pleuradrain

vaak gebruik van talkpoeder (3 gr) in spray vorm

nevenwerkingen: pijn en koorts

Officieel geregistreerde talk = *STERITALC* van RMS = Reynders Medical Supplies.

Alternatieven

Pleuro-peritoneale shunt

ter palliatie, vereist coöperatieve patiënt en is niet terugbetaald (€600)

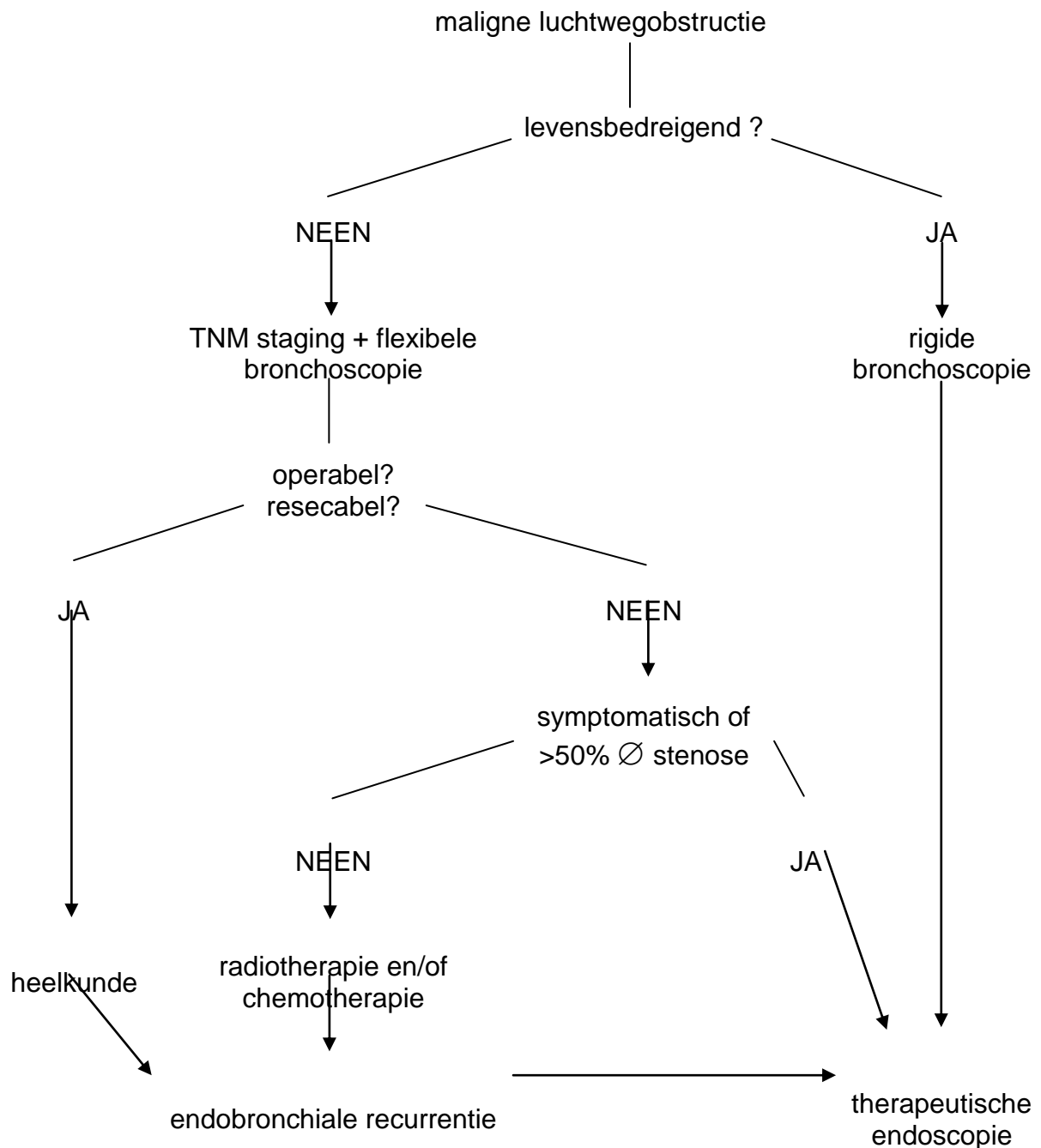
Pleur-X-katheter (Denver Biomaterials, Surgical Company, Nederland)

- permanente pleuradrain met een extern connectie systeem (niet terugbetaald)
- alternatief bij long die niet ontplooit

11. INTERVENTIONELE BRONCHOSCOPIE

INDICATIES

- symptomen ten gevolge van centrale luchtwegobstructie : dyspnoe, hoest, atelectase, obstructieve infectie, hemoptoe
- centrale luchtweg vernauwing van meer dan 50%. RT en/of CT is op dat moment gecontraïndiceerd (uitzondering: SCLC of lymfoma: spectaculaire reactie op de CT)



Welke bronchoscopische techniek?

Afhankelijk van:

- type van obstructie: intrinsiek of extrinsiek
- klinische ernst
- voorkeur van de behandelende pneumoloog

Snelle intrinsieke desobstructie

- electrocauterisatie
- lasercoagulatie

Tragere intrinsieke desobstructie

- brachytherapie

Extrinsieke desobstructie

- STENT plaatsing

Stents zijn ook geïndiceerd bij gemengde obstructies of ter voorkoming van recidief na intrinsieke desobstructie

Indicaties voor interventioneel endoscopische technieken in de behandeling van inoperabel bronchuscarcinoom.

	Electro-coagulatie Lasercoagulatie	Stents	HDR brachytherapie
Tracheale tumor met acute dyspneu	+++	(+++)	-
Hoofdbronchustumor met acute dyspneu	+++	(+++)	+
Perifere tumor (lobair, segmentair)	+	-	+++
Infiltratieve gemengde tumor	+	+++	+++
Carcinoma in situ, oppervlak. carcinoom	?	-	+++
Hemoptoe	+++	(+)	+++
Extrinsieke compressie	-	+++	-

Legende : ? = geen informatie beschikbaar ; () = als aanvulling bij andere vorm van therapie. + = matig goede indicatie ; ++ = goede indicatie ; +++ = zeer goede indicatie. HDR=high dose rate

Vergelijking van de resultaten van interventioneel endoscopische technieken

	Electro-coagulatie Lasercoagulatie	Stents	HDR brachytherapie
Hemoptoe (%)	90	?	80
Hoest/dyspneu (%) verbetering	50-60	90	85
Verbetering longfunctie (%)	75	70-90	80
Luchtwegklaring (%)	85	90	80
Snelheid van effect	onmiddellijk effect	onmiddellijk effect	vertraagde werking
Duur van effect (maanden)	?	4 tot onbepaald	3-6
Repetitieve ingreep mogelijk	ja	ja	neen
Curatie carcinoma in situ	ja	neen	ja

12. FOLLOW-UP

Algemeen advies aan patiënten die behandeld zijn met curatieve intentie:

ABSOLUTE ROOKSTOP!!

NIET-KLEINCELLIG BRONCHUSCARCINOOM

De eerste 2 jaren:

- 1^e controle na beëindigen van de therapie: CT-thorax i.p.v. Rx-thorax
- anamnese, fysisch onderzoek, Rx-thorax om de 4 maanden
- spiraal CT-thorax om de 12 maanden (nieuwe tumor opsporen)

Na 2 jaren:

- anamnese, fysisch onderzoek, Rx-thorax om de 6 maanden
- spiraal CT-thorax om de 12 maanden

Na 5 jaren:

- anamnese, fysisch onderzoek, spiraal CT-thorax om de 12 maanden

	follow up NSCLC (maand)											
(jaar)	1	2	3	4	5	6	7	8	9	10	11	12
1				A+LO CTtx				A+LO RXtx				A+LO CTtx
2				A+LO RXtx				A+LO RXtx				A+LO CTtx
3						A+LO RXtx						A+LO CTtx
4						A+LO RXtx						A+LO CTtx
5						A+LO RXtx						A+LO CTtx
>5												A+LO CTtx

Ander schema of onderzoek op indicatie (problemen, recidief etc.)

Patiënt(e) voorstellen dat bij klachten de behandelde arts dringend dient te worden ingelicht.

KLEINCELLIG BRONCHUSCARCINOOM

De eerste 2 jaren:

- anamnese, fysisch onderzoek, Rx-thorax om de **3** maanden
- labo: NSE facultatief

Na 2 jaren:

- anamnese, fysisch onderzoek, Rx-thorax om de **6** maanden

Na 5 jaren:

- anamnese, fysisch onderzoek, Rx-thorax om de **12** maanden

	follow up SCLC (maand)											
(jaar)	1	2	3	4	5	6	7	8	9	10	11	12
1			A+LO RXtx (NSE)			A+LO RXtx (NSE)			A+LO RXtx (NSE)			A+LO RXtx (NSE)
2			A+LO RXtx (NSE)			A+LO RXtx (NSE)			A+LO RXtx (NSE)			A+LO RXtx (NSE)
3						A+LO RXtx						A+LO RXtx
4						A+LO RXtx						A+LO RXtx
5						A+LO RXtx						A+LO RXtx
>5												A+LO RXtx

Ander schema of onderzoek op indicatie (problemen, recidief etc.)

Patiënt(e) voorstellen dat bij klachten de behandelde arts dringend dient te worden ingelicht.

13. ANATOMOPATHOLOGISCH ONDERZOEK LONGTUMOREN

INZENDING VAN DE SPECIMENS

- resectiestukken (pneumonectomie, lobectomie, wigresectie), **best vers**, eventueel in formol
- open longbipten, **vers en zo spoedig mogelijk**
- overige (kleine) bipten **in formol** (rekening houden met benodigde fixatieduur van 6 à 12 uur)
- bij vermoeden van lymfoom echter **vers en zo spoedig mogelijk**
- zo vereist oriëntatie van het specimen (hechtingsdraden); bijv. de bronchusrecoupe (centraal-perifeer)

NB vers (voor bipten) is los in een potje en potje op ijs

ANATOMO-PATHOLOGIEVERSLAGEN

Vermelding van:

- specimen
- tumor: histologisch type volgens WHO classificatie 1999 (zie addendum 1) belangrijk bijkomend hulpmiddel voor classificatie: **immunohistochemie** (zie addendum 2)
- diameter tumor
- gradering goed-matig-weinig gedifferentieerd; longtumoren worden in het algemeen geclassificeerd volgens hun meest gedifferentieerde component en gegradeerd volgens hun minst gedifferentieerde component
- resectieranden
 - bronchussnijvlak
 - pleura (ingroei en/of doorbraak)
 - (bij wigresecties) longsnijvlak
- lymfeklierstatus: totaal aantal klieren/lokalisatie en aantal aangetaste lymfeklieren/lokalisatie, kapsel doorbraak

WHO-CLASSIFICATIE 1999 VAN EPITHELIALE LONGTUMOREN (categorie 1).

1.1. BENIGNE

1.2. PRE-INVASIEVE LETSELS

1.2.1. Squameuze dysplasie
Carcinoma in situ

1.2.2. Atypische adenomateuze hyperplasie

1.2.3. Diffuse idiopathische pulmonaire neuro-endocriene hyperplasie

1.3. MALIGNE

1.3.1. Plaveiselepitheelcarcinoom

Varianten

1.3.1.1. Papillair

1.3.1.2. Helderellig

1.3.1.3. Kleincellig

1.3.1.4. Basaloid

1.3.2. Kleincellig carcinoom

Variante

1.3.2.1. Gecombineerd kleincellig carcinoom

1.3.3. Adenocarcinoom

TABLE 1. IASLC/ATS/ERS Classification of Lung Adenocarcinoma in Resection Specimens (feb 2011, JTO)

Preinvasive lesions

Atypical adenomatous hyperplasia

Adenocarcinoma in situ (< and = 3 cm formerly BAC)

Nonmucinous

Mucinous

Mixed mucinous/nonmucinous

Minimally invasive adenocarcinoma (< and = 3 cm lepidic predominant tumor with < and = 5 mm invasion)

Nonmucinous

Mucinous

Mixed mucinous/nonmucinous

Invasive adenocarcinoma

Lepidic predominant (formerly nonmucinous BAC pattern, with < and = 5 mm invasion)

Acinar predominant

Papillary predominant

Micropapillary predominant

Solid predominant with mucin production

Variants of invasive adenocarcinoma

Invasive mucinous adenocarcinoma (formerly mucinous BAC)

Colloid

Fetal (low and high grade)
Enteric

BAC, bronchioloalveolar carcinoma; IASLC, International Association for the Study of Lung Cancer; ATS, American Thoracic Society; ERS, European Respiratory Society.

1.3.4. Grootcellig carcinoom

Varianten

- 1.3.4.1. Grootcellig neuro-endocrien carcinoom
 - 1.3.4.1.1. Gecombineerd grootcellig neuro-endocrien carcinoom
- 1.3.4.2. Basaloid carcinoom
- 1.3.4.3. Lymfo-epithelioma-achtig carcinoom
- 1.3.4.4. Heldercellig carcinoom
- 1.3.4.5. Grootcellig carcinoom met rhabdoid fenotype

1.3.5. Adenosquameus carcinoom

1.3.6. Carcinomen met pleiomorfe, sarcomatoide of sarcomateuze elementen

- 1.3.6.1. Carcinomen met spoel- en/of reuscellen
 - 1.3.6.1.1. Pleiomorf carcinoom
 - 1.3.6.1.2. Spoelcelcarcinoom
 - 1.3.6.1.3. Reuscelcarcinoom
- 1.3.6.2. Carcinosarcoom
- 1.3.6.3. Pulmonair blastoom
- 1.3.6.4. Andere

1.3.7. Carcinoid tumor

- 1.3.7.1. Typisch carcinoid
- 1.3.7.2. Atypisch carcinoid

1.3.8. Carcinomen van het speekselkliertype

- 1.3.8.1. Muco-epidermoid carcinoom
- 1.3.8.2. Adenoid-cystisch carcinoom
- 1.3.8.3. Andere

1.3.9. Niet geclassificeerd carcinoom

OPMERKING 1:

Activerende EGFR-TK mutatie bij non-squamous aanvragen

OPMERKING 2:

De term “grootcellig carcinoom” slaat op een specifiek type van longcarcinoom (categorie 1.3.4) en kan dus NIET gebruikt worden als synoniem van de term “niet-kleincellig carcinoom” (NSCLC) die niet slaat op een specifiek type van longcarcinoom en enkel aangeeft dat het niet om een kleincellig carcinoom gaat. De diagnose van grootcellig carcinoom wordt liefst niet gesteld op basis van bronchusbipten.

OPMERKING 3:

Longtumoren met neuro-endocriene kenmerken worden naargelang hun aard bij verschillende categorieën ingedeeld:

- NSCLC met enkel electronenmicroscopische of immunohistochemische neuro-endocriene kenmerken: bij de categorie waartoe ze behoren (bijv. een plaveiselcelcarcinoom met positiviteit voor neuro-endocriene markers blijft ingedeeld als een plaveiselcelcarcinoom).
- kleincellig carcinoom: bij categorie 1.3.2.
- grootcellig neuro-endocrien carcinoom met ook op lichtmicroscopisch niveau neuro-endocriene kenmerken: bij categorie 1.3.4.1.
- carcinoid (typisch of atypisch): bij categorie 1.3.7.

Enkele kleuringen en immunohistochemische markers als hulpmiddel bij de indeling van longtumoren

(de basis van de indeling ligt echter steeds bij de lichtmicroscopie).

	Slijmkleuring	Cytokeratine 7	Cytokeratine 14	Cytokeratine 20	Neuro-endocriene markers ^a	TTF1 ^b
plaveiselcel carcinoom	- / +	- / +	+ / -	- / +	- / +	- / +
kleincellig carcinoom	-	- / +	- / +	-	+ / -	+ / -
grootcellig carcinoom	- / +	+ of -	- / +	- / +	- / +	+ of -
adenocarcinoom, primair	+ / -	+ / -	- / +	- / +	- / +	+ / -
adenocarcinoom, metastatisch	+ / -	+ of -	- / +	+ of -	- / +	- / +

a. Chromogranine, synaptofysine, neurofilament, niet NSE
b. thyroid transcriptiefactor 1

NB: de verhouding +/- gevallen of -/+ gevallen schommelt naargelang de combinatie tumortype en marker tussen 4/1 en 20/1.

Bron (oa): "Keratin expression in human tissues and neoplasms (review)" (Chu and Weiss, Histopathology 2002, 40, 403-439).

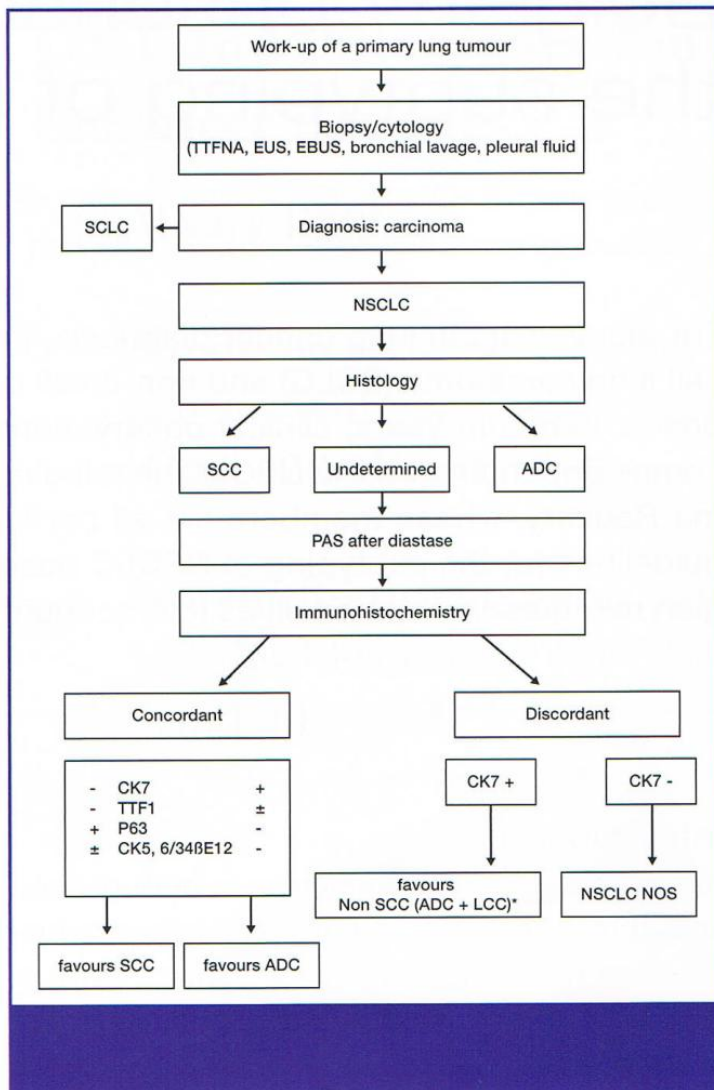


Figure 1. Work-up of a primary lung tumour. SCLC=small cell lung carcinoma; NSCLC=non-small cell lung carcinoma; SCC=squamous cell carcinoma; ADC=adenocarcinoma; LCC=large cell carcinoma; CK=cytokeratin; TTF-1=thyroid transcription factor 1; PAS=periodic acid-Schiff; TTFNA=transthoracic fine needle aspiration; EUS=US-guided tranoesophageal puncture; EBUS=US-guided transbronchial puncture; NOS=not otherwise specified; *=with the exception of a strong and diffuse positivity of p63 and CK34bE12/CK5.6 which is in favour of a SCC.

14. PRE-OPERATIEVE EVALUATIE

Spirometrie en diffusiecapaciteit

(evt. na maximale bronchodilatatie = bronchodilatantia en 20 mg prednison 10 dagen)

- Resectie bij pneumonectomie: $FEV_1 > 2$ liter
- Resectie bij lobectomie: $FEV_1 > 1.5$ liter
- Resectie bij segmentectomie: $FEV_1 > 1$ liter

Gekwantificeerde perfusiescan

Berekenen van de geschatte postoperatieve $FEV_{1.2}$

De berekende FEV_1 ligt over het algemeen 250 ml lager dan de werkelijke postoperatieve waarde (na 7 mnd resectie).

Berekende FEV_1 postoperatief: 800 ml op voorwaarde dat het overblijvend longweefsel normaal geperfuseerd wordt.

Bij kleine mensen: FEV_1 postop > 35%.

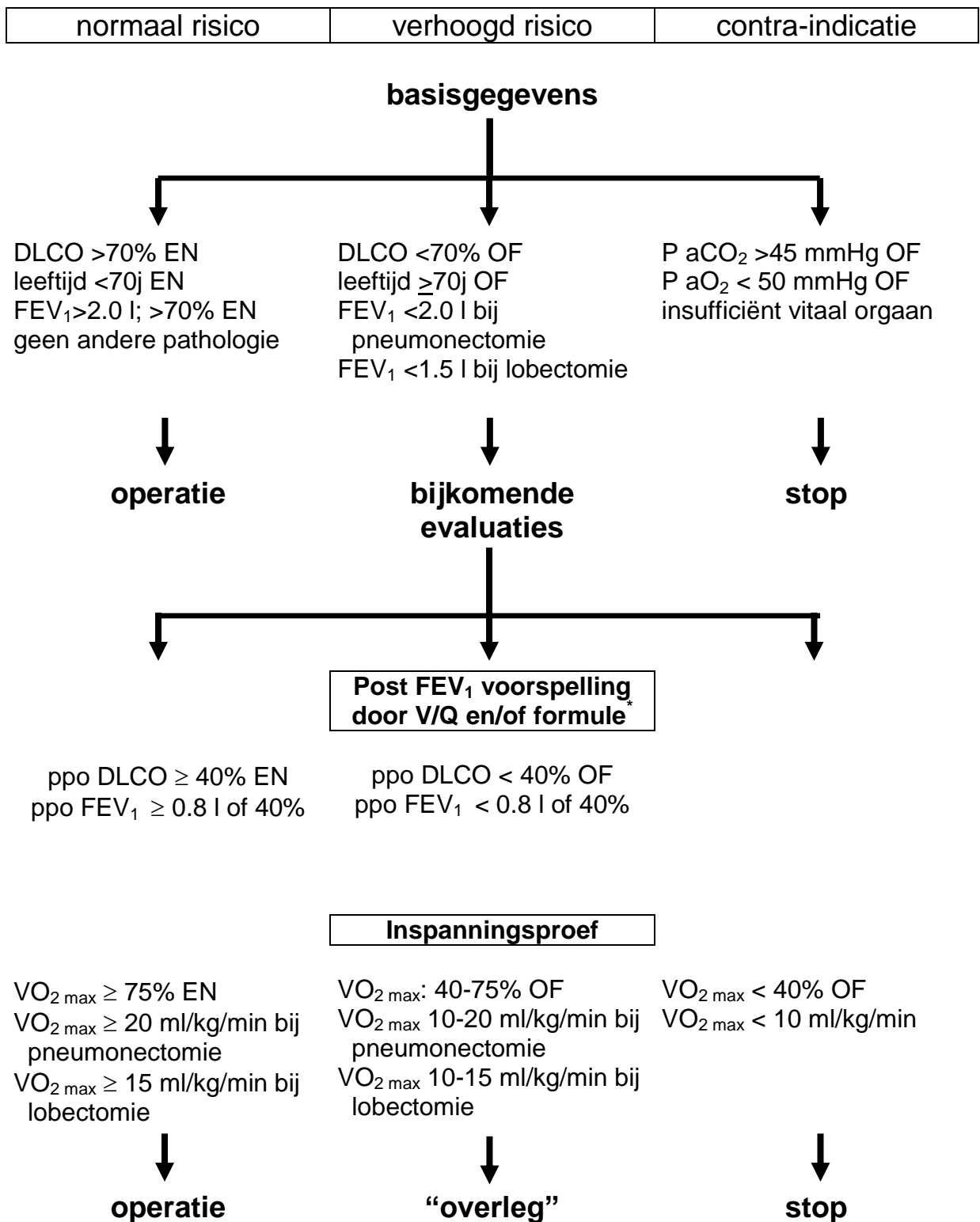
Voorbeeld

*Tumor rechter long, perfusie Re 55%, perfusie Li 45%, pre-op ESW=1,8 l
Berekende postop FEV_1 na pneumonectomie Re: $1,8 \times 45\% = 0,79$ l*

Inspanningstest:

VO_2 max (ml/kg/min) is belangrijk (>15-20 ml/kg/min of meer dan 60-75% van het normale voor resp. lobectomie of pneumonectomie)

Schematische pre-operatieve beleidsboom

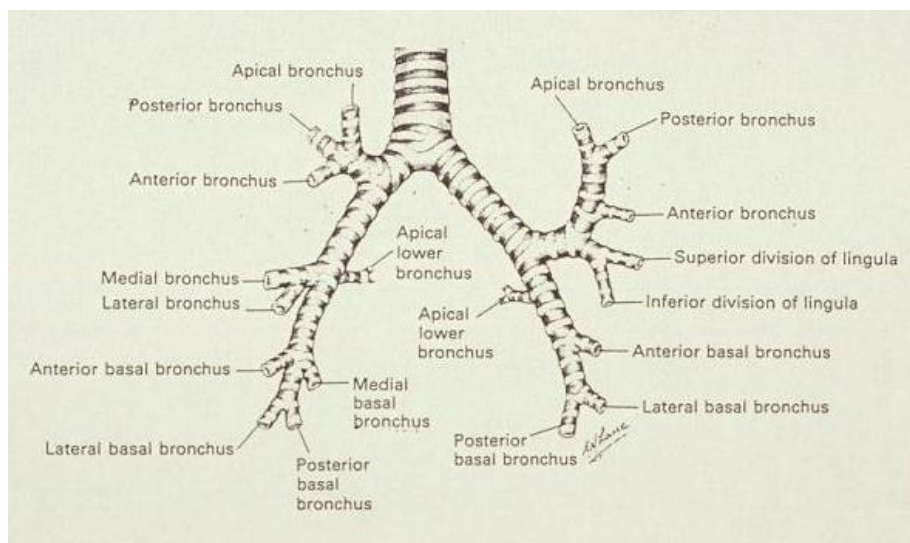


* Berekende postop FEV₁ = pre-op FEV₁ x (# resterende segmenten / totaal # segmenten)

NB: ppo DLCO en ppo FEV₁: “predicted postoperative” DLCO en FEV₁

Pulmonale segmenten

Rechts 10 segmenten	bovenkwab	apicaal posterior anterior
	middenkwab	mediaal lateraal
	onderkwab	apicaal basaal mediaal basaal anterior basaal lateraal basaal posterior
Links 8 segmenten	bovenkwab	apicoposterior anterior lingula superior lingula inferior
	onderkwab	apicaal basaal anterior basaal lateraal basaal posterior



15. RADIOTHERAPIE: TECHNISCHE BIJLAGE

Deze bijlage is vooral bedoeld als richtlijn bij de in opzet curatieve radiotherapeutische behandeling van het niet-kleincellig longcarcinoom.

DEFINITIES

Gross tumor volume (GTV)

- tumor
 - primaire tumor zoals afgeleid op de CT dosimetrie (longvenster)
 - fusie met PET scan wordt aangemoedigd gebruik makende van aanvullende gegevens van diagnostische CT/MRI, bronchoscopie

- klieren
 - enkel aangetaste klieren worden afgeleid op CT dosimetrie (mediastinaal venster), dus geen volledige regio van een klierstation
 - eventueel contraststof toe te dienen om beter onderscheid te kunnen maken met bloedvaten
 - fusie met PET is zeer wenselijk
 - verder aan te vullen met data verkregen via mediastinoscopie

Clinical target volume (CTV)

- tumor GTV tumor + 5mm
- klieren GTV klieren + 5mm

Planning target volume (PTV)

- tumor CTV tumor + 10 mm
eventueel meer, indien men vaststelt bij doorlichting dat de tumor meer beweegt; eventueel wat minder laterolateraal, indien de beweging van de tumor aan die kanten wat minder is
- klieren CTV klieren + 5mm

Treated volume (TV)

95% = 95% rondom het PTV

NORMALE WEEFSELS

Altijd intekenen:

- beide longen
- myelum

Intekenen indien gedeeltelijke bestraling van dit orgaan wordt verwacht:

- hart (linker ventrikel als aparte ROI ingeven)
- oesofagus

	Aflijning	Constraint
Longen	Beide longen geheel Longvolume = volume van beide longen minus GTV	V20
Myelum	Van 2 cm boven sterno-claviculair gewricht tot gastroesofagale overgang	Maximum dosis ≤ 50 Gy
Oesofagus	Van 2 cm boven sterno-claviculair gewricht tot gastroesofagale overgang	Equivalent Uniform Dose (EUD) berekend met parameter $n=0.06$: EUD ≤ 74 Gy
Hart	Van Infundibulum van rechter ventrikel en atrium tot aan apex	Via DVH: <ul style="list-style-type: none"> - <100% krijgt ≥ 40 Gy - <66% krijgt ≥ 50 Gy - <33% krijgt ≥ 66 Gy

AANBEVELINGEN VOOR PLANNING EN VERIFICATIE

Planning

- doseren op ICRU referentiepunt (conform ICRU-50)
- ICRU referentiepunt bevindt zich in het centrale gedeelte van het GTV in water-equivalent weefsel (tumor)
- 3D planning
- bundelmodificatie met MLC of blokken met gebruikmaking van de BEV
- bij voorkeur fotonenbundels met lage energie (6-12 MV)
- inhomogeniteitscorrectie
- dosis homogeniteit in het PTV -5% tot $+7\%$ (ICRU 62)
- 1% van het PTV mag een dosis krijgen $<95\%$

Verificatie

- tenminste 1 EPID of gamma van elk behandelingsveld
- regelmatige controle van het isocentrum met EPID of gamma
- vergelijking met DRR of simulatiefilm

Radiochirurgie

Indicaties:

- Karnofsky $>70\%$
- geen extracraniële ziekte of stabiele ziekte
- behoorlijke levensexpectantie (voorkeur > 6 maanden)
- tot maximaal 3 letsels en/of volume <60 ml (letsels < 2 cm)
- bij voorkeur niet in de hersenstam gelocaliseerd

Dosis:

- 22 Gy single-dose (op 80% isodose)
- bij letsel maximaal enkele mm doorsnede: 25 Gy single-dose

Verklarende woordenlijst:

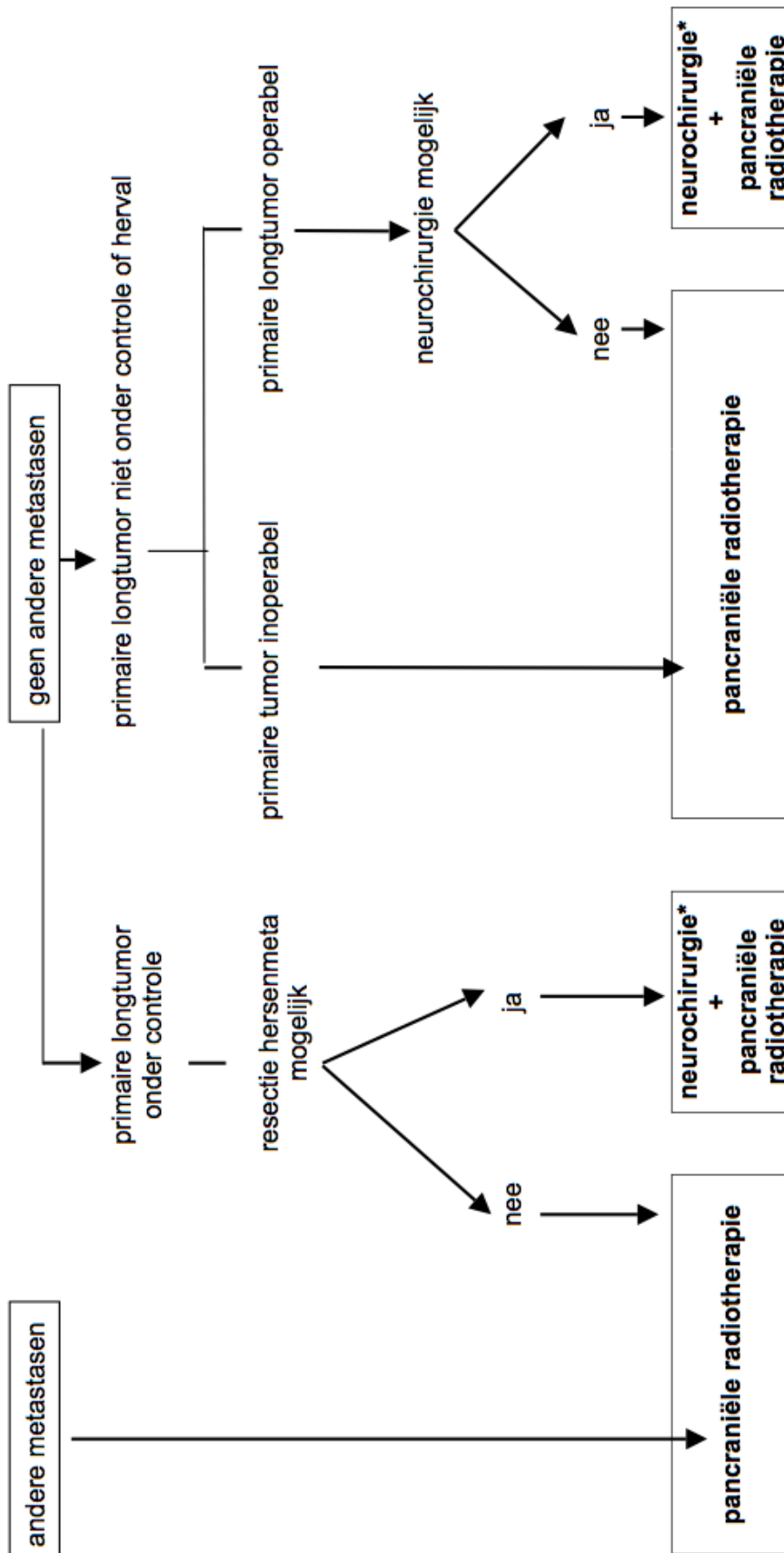
GTV	Gross tumour volume
CTV	Clinical target volume
PTV	Planning target volume
TT	Treated volume
DVH	Dose volume histogram
V20	Volume dat 20 Gy krijgt
ROI	Region of interest
EPID	Electronic portal image device
EUD	Equivalent uniform dose
BEV	Beam's eye view
MLC	Multileaf collimator
DRR	Digital reconstructed radiograph
V20	Volume dat 20 Gy krijgt

16. KARNOFSKY INDEX EN WHO PERFORMANCE SCHAAL

WHO PERFORMANCE STATUS SCHAAL		KARNOFSKY PERFORMANCE STATUS SCHAAL	
<i>Graad</i>		<i>K (%)</i>	
0	In staat om alle normale activiteiten te ontplooiën zonder beperkingen	100	Normale situatie; geen klachten; geen ziekte verschijnselen
		90	In staat om normaal activiteit te ontplooiën; minimale verschijnselen van de ziekte
1	Met inspanning tot normale activiteit in staat, maar ambulante en in staat om licht werk te verrichten	80	Met inspanning tot normale activiteit in staat
		70	In staat voor zichzelf te zorgen; onmogelijk om normale activiteiten te verrichten; onmogelijk om te werken
2	Ambulant en zelfredzaam, maar niet in staat om werk te verrichten; meer dan 50% van de tijd uit bed tijdens de dag	60	Heeft af en toe hulp nodig; doch is in staat grotendeels voor zichzelf te zorgen
		50	Heeft veel hulp en frequente medische zorg nodig
3	Meer dan 50% van de daguren bedlegerig, nauwelijks in staat om voor zichzelf te zorgen	40	Grotendeels bedlegerig; heeft zorg en hulp nodig
		30	Geheel bedlegerig; heeft totale verzorging nodig; opname in ziekenhuis geïndiceerd; fatale afloop dreigt nog niet
4	Volledig verzorgingsbehoefstig; kan niet meer voor zichzelf zorgen; 100% bedlegerig	20	Ernstig ziek; opname in ziekenhuis is noodzakelijk; actieve ondersteunende behandeling vereist
		10	Stervend
		0	Overleden

17. BEHANDELING VAN DE SOLITAIRE HERSENMETASTASE

enkel na intensieve staging met inbegrip van een MRI van de hersenen



eerst behandeling van het hoofd, dan van de long

*neurochirurgie: indien inoperabel, dan stereotactische radiochirurgie (zie radiotherapie, technische bijlage)